



UNIVERSIDAD NACIONAL DEL ALTIPLANO
FACULTAD DE MEDICINA VETERINARIA Y ZOOTECNIA
ESCUELA PROFESIONAL DE MEDICINA VETERINARIA Y
ZOOTECNIA



DESCRIPCIÓN MORFOLOGICA DE LA ANATOMIA DEL CUY
SILVESTRE (*cavia tschudii*) EN LA PENINSULA DE CHUCUITO
COMUNIDAD LUQUINA CHICO - PUNO

TESIS

PRESENTADA POR:

Bach. SERAFIN CUTIPA NINA

PARA OPTAR EL TÍTULO PROFESIONAL DE:
MÉDICO VETERINARIO Y ZOOTECNISTA

PUNO – PERÚ

2022



DEDICATORIA

A Dios, por brindarnos salud, sabiduría, vida y permitirnos seguir adelante día a día alcanzando cada una de nuestras metas.

A mi esposa Delia Cleofe, gran mujer, madre, por ser mi fuerza y apoyo, en todo momento, y sobre todo a mis adorados hijos Aliester Nadyr y Sofía Valentina, por ser el motivo más grande de superación.

Con eterno agradecimiento a mis queridos padres Alfonso Telémaco Cutipa y Julia Nina, por su incansable aliento y por haberme inculcado a luchar por mis anhelos y deseos.

A mis hermanos: Beto, Jesús, Emilda Úrsula, Mary Inés, por su comprensión y confianza y apoyo incondicional que me brindaron para la culminación de mi carrera.

A mis cuñados: Leonidas, Edgar William, Juan Albert, Ninfa, Norma. Por su apoyo incondicional para realizar mi trabajo de investigación.

Serafín Cutipa



AGRADECIMIENTO

Mi sincero agradecimiento:

A la facultad de Medicina Veterinaria y Zootecnia, a todos los docentes que tomaron parte en mi formación profesional.

Al Dr. Clemente Vilca Castro, Director del presente trabajo, por su dedicación, acertada dirección y amistad brindada.

Al Laboratorio de Anatomía Animal de la Facultad de Medicina Veterinaria y Zootecnia de la UNAP por haberme acogido y brindarme su esmerado apoyo durante la ejecución del presente estudio.

Deseo expresar mi más sentido reconocimiento a los miembros de jurado: Dr. Joel Guido Checalla Flores, Dr. Celso Zapata Coacalla, Dr. Edwin Ormachea Valdez quienes en todo momento apoyaron para la ejecución y culminación del trabajo de investigación.

Para todas aquellas personas que estuvieron conmigo durante mis estudios y fueron quienes nunca perdieron la voluntad de apoyarme y aconsejarme en mi vida.

Gracias

Serafín Cutipa



ÍNDICE GENERAL

DEDICATORIA	
AGRADECIMIENTO	
ÍNDICE GENERAL	
ÍNDICE DE ACRÓNIMOS	
RESUMEN	7
ABSTRACT.....	8

CAPÍTULO I

INTRODUCCIÓN

1.1. OBJETIVO DE LA INVESTIGACION.....	10
1.1.1 Objetivo general.....	10
1.1.2 Objetivos específicos	10

CAPÍTULO II

REVISIÓN DE LITERATURA

2.1. Antecedentes.....	11
2.1.1. Generalidades.....	11
2.1.2. Distribución geográfica.....	11
2.2. Cuyes criollos o tipo B.....	12
2.3. Descripción del órgano reproductor del macho.....	19
2.4. Descripción del corazón del Cuy	27
2.5. Descripción del aparato reproductor de la hembra	32

CAPÍTULO III

MATERIALES Y MÉTODOS

3.1. Lugar de estudio.....	35
3.2. Material biológico y equipos	35
3.2.1 Material biológico	35
3.2.2. Materiales reactivos de laboratorio	35
3.2.3. Equipo mínimo de disección.....	35
3.2.4. Equipo de formolización.....	36
3.2.5. Material de escritorio	36



3.2.6. Equipo para registro de imágenes	36
3.3. Metodología de la investigación	37
3.3.1. Autorización del SERFOR	37
3.3.2. Técnica convencional de induración en animales de laboratorio.....	37
CAPÍTULO IV	
RESULTADOS Y DISCUSIÓN	
4.1. Descripción macroscópica de la región de la cabeza y cuello	39
4.2. Descripción morfológica de la región del tórax y pulmones	40
4.3. Descripción morfológica del corazón del Cuy silvestre	45
4.3.1. Corazón	45
4.3.2. Partes	45
4.3.3. Características externas e internas del corazón	46
4.3.4. Principales vasos sanguíneos	50
4.4. Descripción morfológica de los órganos reproductores de cuyes machos	53
4.5. Descripción morfológica del órgano reproductor de la hembra	57
V. CONCLUSIONES.....	62
VI. RECOMENDACIONES.....	63
VII. REFERENCIAS BIBLIOGRÁFICAS.....	64
ANEXOS.....	69

Área : Morfología animal.

Tema : Anatomía del cuy silvestre (*Cavia tschudii*)

FECHA DE SUSTENTACION: 03 de febrero de 2022



ÍNDICE DE ACRÓNIMOS

C. E.	:	Centro Experimental.
CIP	:	Centro de Investigación y Producción.
msnm	:	Metros sobre el nivel del mar.
SERFOR	:	Servicio Nacional Forestal y de Fauna Silvestre
VCA	:	Vena Cava Craneal o Anterior
VCP	:	Vena Cava Caudal o Posterior



RESUMEN

El presente trabajo de investigación se realizó en el laboratorio de Anatomía Animal de la Facultad de Medicina Veterinaria y Zootecnia de la UNA-Puno, con el objetivo de realizar la descripción morfológica de la anatomía del cuy silvestre (*Cavia tschudii*); para lo cual cuenta con la Autorización del **SERFOR N° 21-PUN/AUT-IFS-2021-005**, se utilizó diez muestras de cuyes silvestres adultos: cinco hembras y cinco machos. Iniciando primeramente con la autorización, para colecta de la muestra con fines de investigación científica de fauna silvestre del SERFOR, luego con la colecta correspondiente en la Península de Chucuito de la Comunidad Luquina Chico, en las riveras de lago Titicaca, del Distrito, Provincia de Puno. Posteriormente se anestesió y se procedió con la eutanasia, para realizar la descripción de las características anatómicas de los diferentes órganos, para luego compararlos con los cuyes domésticos, obteniendo los siguientes resultados: la cabeza del cuy silvestre es muy pequeña a diferencia del cuy doméstico y forma cónica y longitud variable, los bordes de las orejas son convexas; dirigidas hacia adelante, desprovistas de pelo, de forma cónica y el diente incisivo es alargado con una curvatura hacia adentro, el cuello es corto y cilíndrico, pulmones pequeños y divididos en lóbulos y cisuras, corazón pequeño en proporción a su cuerpo, el pene; es pequeño y cilíndrico consta de cuerpo raíz y glande como también presenta hueso ospenis y espículas a nivel del glande las vesículas seminales son alargados en forma de V y blanquecinos, de la cobaya silvestre los ovarios son de forma ovalada y ligeramente alargada.

Palabra clave: Anatomía, Cuy silvestre, *Cavia tschudii*, altiplano.



ABSTRACT

The present research work was carried out in the Animal Anatomy Laboratory of the Faculty of Veterinary Medicine and Zootechnics of UNA-Puno, with the objective of making the morphological description of the anatomy of the wild guinea pig (*Cavia tschudii*); for which ten samples of adult wild guinea pigs were used: five females and five males. Starting first with the SERFOR authorization to collect the sample for scientific research on wild fauna, then with the corresponding collection in the Chucuito Peninsula of the Luquina Chico Community, on the shores of Lake Titicaca, in the District, Province of Fist. Subsequently, anesthesia was administered and euthanasia was carried out, in order to describe the anatomical characteristics of the different organs, and then compare them with domestic guinea pigs, obtaining the following results: the head of the wild guinea pig is very small, unlike the domestic guinea pig and conical shape and variable length, the edges of the ears are convex; directed forward, devoid of hair, conical in shape and the incisor tooth is elongated with an inward curve, the neck is short and cylindrical, the lungs are small and divided into lobes and fissures, the heart is small in proportion to its body, the penis; It is small and cylindrical. It consists of a root body and a glans penis, as well as an oспенis bone and spicules at the glans level. The seminal vesicles are elongated, V-shaped and whitish. In the wild guinea pig, the ovaries are oval and slightly elongated.

Keywords: Anatomy, wild guinea pig, *Cavia tschudii*, altiplano.



CAPÍTULO I

INTRODUCCIÓN

Los cuyes silvestres son oriundos del Perú y de gran importancia socio-cultural tradicionalmente está asociada a ritos de curación y espirituales, unido a la cultura y desarrollo histórico de las comunidades nativas, tanto el cuy doméstico como el cuy silvestre acompaña al poblador peruano desde del imperio Incaico, netamente consumidor de materia vegetal, su existencia abunda en el Perú, Bolivia y Ecuador en las zonas alto andinas, especialmente en la sierra (Aliaga R., 1979). Por su capacidad de adaptación a diversas condiciones climáticas, pueden encontrarse desde la costa hasta alturas de 4500 m.s.n.m. (Dunnum, 2015). Desde hace varias décadas existen esta especie en forma silvestre sin llegar a saber su evolución; a pesar que los campesinos tienen referencias empíricas, y una escasa información de su origen o procedencia. La población de este roedor solo es observada en comunidades sin darle ninguna importancia de su habitat; en la actualidad, existen en las diferentes regiones y comunidades campesinas, sobre poblando en muchos lugares; siendo perjudicial en sus cultivos forrajeros; solo tiene importancia ya que se encargan de propagar semillas y de construir túneles, crear canales de aireación, que combinado con sus heces van fomentando el crecimiento de nuevos pastos. El presente estudio descriptivo secuencial de las estructuras que conforman el cuerpo de esta especie tanto de la región de la cabeza, cuello, región pélvica; los cuales se describen y se tomaron fotografías de las regiones indicadas considerando sus diferencias comparativas con las evidencias experimentadas en otras especies de cuy domésticos y de la anatomía de los animales domésticos. El presente estudio se realizó en el laboratorio de anatomía animal de la FMVZ- UNA- Puno.



1.1. OBJETIVO DE LA INVESTIGACION

1.1.1 Objetivo general

Describir macroscópicamente las características anatomo-morfológicas del cuy silvestre (*Cavia tschudii*) de la península de chucuito comunidad Luquina chico – Puno.

1.1.2 Objetivos específicos

- Describir macroscópicamente la región de la cabeza y cuello.
- Describir macroscópicamente la región del tórax (pulmones y corazón).
- Describir macroscópicamente los órganos genitales (macho y hembra).



CAPÍTULO II

REVISIÓN DE LITERATURA

2.1. Antecedentes

2.1.1. Generalidades

A. Aspectos Morfológicos.

(Muñoz & Gil, 2009) indica que el cuy es un roedor que se caracteriza por no presentar cola, un pelaje ralo y largo de coloración café-grisácea y blanquecino en el vientre. Sus extremidades son cortas, orejas cortas y desprovistas de pelos. (Iriarte, 2008) manifiesta que la cabeza es grande en comparación con su volumen corporal, y de forma cónica y longitud variable

2.1.2. Distribución geográfica

(Dunnum, 2015) Aporta que el cuy silvestre (*cavia tschudii*) habitan desde los Andes hasta la costa central del Perú, a través del altiplano de Bolivia, norte de Chile y los Andes del norte argentino, ocupando un rango altitudinal desde el nivel del mar hasta los 4.500 msnm. (Muñoz & Gil, 2009) señalan la existencia de cinco subespecies, mencionando a *Cavia tschudii* como la subespecie presente en Chile, mientras que (Dunnum, 2015) mencionan ocho subespecies; (Aliaga Rodríguez L.; 1979).nos narra que antes de la conquista del imperio Incaico, los Indígenas de la América del sur, consideraban siempre como animal silvestre y utilizaban su carne como alimento en su dieta, además manifiesta que el cuy domestico constituye para



el poblador peruano como ingreso adicional económico y por su alto contenido de proteínas.

2.2. Cuyes criollos o tipo B

(Vivas, 2009). Explica que el cuy criollo es de forma angulosa cuyo cuerpo anatómico es poco profundo y de desarrollo muscular escaso, la cabeza es triangular y alargada con una mayor variabilidad en el tamaño de las orejas, son de temperamento muy nervioso lo que hace dificultad su manejo.

(GETTY R.,1984). Reporta que la nariz de los roedores está incluida dentro del esqueleto de la cara, en su vértice tiene pequeños pelos, provistos de dos ollares o ventanas nasales.

La pared dorsal está formada por los huesos nasales y frontales, las paredes laterales constituyen los huesos incisivos, maxilares, lagrimales y zigomáticos. El vértice de la nariz presenta los dos ollares y su forma cambia en las distintas especies, cuando están sin dilatar y tienen en forma de coma en perro y gato como también de ranura en la oveja, cabra y cerdo redondeada.

Los pulmones están localizados en la cavidad torácica, está invaginado en una saco pleural y unido por su base y el ligamento pulmonar; presenta impresiones y marcas de las estructuras en la cara externa del pulmón.

El pulmón derecho es invariablemente mayor y más pesado que el izquierdo. Presenta la impresión cardíaca, pues el derecho es más profundo que en el izquierdo. Dorsal a ésta existe una zona del pulmón que no está cubierta por la pleura y que contiene los bronquios, los vasos sanguíneos y los linfáticos y nervios que entran y salen del órgano. Esta zona se denomina hilio pulmonar y las estructuras que entran



y salen constituyen la raíz. Los pulmones están subdivididos en porciones relativamente grandes llamadas lóbulos. En toda la especie menos en el caballo, el derecho tiene cuatro lóbulos (accesorio).

(SCHWARZE E.,1970) Señala en los mamíferos domésticos la nariz y las fosas nasales se distinguen el tabique de la nariz desde la entrada de la nariz hasta las narices posteriores o coanas. La fosa nasal en el caballo y perro es espaciosa, Las dos fosas nasales están separado por el septun nasal. En cada fosa nasal se encuentran los cornetes, nasales, dorsal, ventral y medio que tienen un desarrollo distinto según la especie del animal y la edad del individuo.

Los pulmones están situados en la cavidad torácica derecho e izquierdo y además las fascias costales, mediastínicas, diafragmáticas, vértice y bordes.

El punto de entrada del bronquio principal es acompañado de vasos sanguíneos, vasos linfáticos y nervios. La zona libre de la pleura es la raíz pulmonar. Los pulmones de los rumiantes presentan dos cisuras más o menos profundo, incisuras inter- laterales, que dividen a los pulmones en tres lóbulos: apical, cardiaco y diafragmático; en el caballo carecen de incisuras interlobulares; en los rumiantes presentan un lóbulo secundario adherido al pulmón derecho.

(BONILLA, E. BORRERO V., 1958) menciona que los roedores especialmente el conejo y las ratas son similares en cuanto a la cavidad nasal, laringe, tráquea y pulmones. Los pulmones son estructuras pares, se encuentran ocupando la mayor parte de la cavidad torácica, son de consistencia blanda, esponjosa y extraordinariamente elástica. Presenta 2 caras, 2 bordes, una base y un vértice: La cara costal, es de forma convexa, situada contra la pared dorsal del tórax a la que se adapta exactamente; La cara mediastínica, es mucho menos extensa que la cara costal



en esta cara se encuentra el hilio del pulmón, por donde penetran los bronquios, vasos y nervios. Los bordes, el primero; es el dorsal que es largo, grueso y redondeado; se halla situado en el surco existente a lo largo de los cuerpos de las vértebras dorsales; el segundo es el ventral que es delgado y corto, ocupa el espacio angular entre el mediastino y la porción ventral de las costillas esternales. La base del pulmón es de contorno oval, su cara es profundamente cóncava y su vértice es prismático, estrecho y aplastado transversalmente, está separado del resto del pulmón mediante la escotadura cardiaca.

(FRANDSON E. D., 1976) manifiesta también que el hilio de cada pulmón está situada a la mitad del lóbulo intermedio. Los pulmones pueden ser divididos en lóbulos, fisuras profundas que comienzan en la porción ventral. En la vaca, oveja y cerdo el pulmón se divide en lóbulos: apical, cardiaco y diafragmático.

(VILCA, C.,2006), Indica que el aparato respiratorio en cuyes domésticos está conformado por: Cavidad nasal, faringe, laringe, tráquea, los bronquios, bronquiolos y los dos pulmones. La **nariz** del cuy se encuentra alojada dentro del esqueleto de la cara, se extiende desde el nivel de los ojos a la extremidad rostral de la cabeza; está cubierta por la piel y pelos cortos y finos; manifiesta. Los **ollares** en el cuy forman el hocico de forma triangular muy móvil, externamente presenta una fisura muy superficial en su parte media que separa el labio superior. **Cavidad nasal**, situado por encima de la cavidad bucal, se abre al exterior por los orificios nasales anteriores u ollares, protegidos por la mucosa nasal bastante irrigado de vasos sanguíneos. La cavidad nasal se encuentra dividida en dos mitades derecha e izquierda por medio del tabique nasal y el vómer; El piso de Las cavidades nasales limita con el paladar duro y el paladar blando, que los separa de la cavidad bucal; también indica que el **vómer** se extiende desde la apófisis palatina hasta el cuerpo de



los huesos presfenoides, cada uno de las mitades y la mayor parte de la cavidad nasal se encuentra ocupada por los cornetes, dividido por el septum nasal donde se encuentran los cornetes dorsal y ventral que son huesos etmoturbinados o cornetes etmoidales. La proyección de los cornetes dorsal y ventral, forma cuatro meatos: Meato nasal dorsal. Medio y. meato común; así mismo **las coanas**, forman la salida de la cavidad nasal a la nasofaringe, es de contorno circular y está limitada ventralmente por el borde caudal de los huesos palatinos, lateralmente por los mismos y dorsalmente con el vómer y los palatinos.

(Vilca C, 2006) además aporta que la **laringe** es un órgano musculoso, cartilaginoso; tubo corto que conecta la faringe con la tráquea, situado ventralmente en una posición relativamente superficial, está entre las ramas de la mandíbula en su porción caudal; es la puerta de entrada a las vías respiratorias, en su interior presenta unas rudimentarias cuerdas vocales, con las cuales hace ruido. El esqueleto de la laringe está formado por varios cartílagos tales como: Cartílago cricoides, tiroides, aritinoides, y cartílago epiglótico. Cavidad de la laringe, está formada por tres partes: Entrada de la laringe vestíbulo de la laringe, y compartimiento posterior de la laringe, esta última se continúa con la tráquea, limitado por el borde caudal del cartílago cricoides, manifiesta en cuyes domésticos. **TRAQUEA.** - Es un conducto tubular flexible, cartilaginoso y membranoso, se extiende desde la parte posterior de la laringe hasta los bronquios pegados al esófago, Se bifurca a nivel de la tercera costilla, en dos bronquios principales, en su parte caudal es empujada hacia la derecha del arco aórtico y consta de una porción cervical y otra torácica. La **porción cervical**, recorre a lo largo del cuello y en su mayor parte está comprimida dorsalmente por el contacto con el esófago y el músculo largo del cuello. **Porción torácica**, recorre desde la entrada del tórax hasta la bifurcación y al nivel de la tercera costilla. La



tráquea en el cuy está formada por 45 anillos cartilagosos, estos anillos se encuentran dorsalmente incompletos en forma de **C** manifiesta en cuyes domésticos.

(Vilca C, 2006) indica que los **pulmones** están situados dentro de la cavidad torácica, y es de coloración rosada y esponjosa; recubiertos por una membrana denominado pleura; delimitada por la columna vertebral, y ventralmente con el esternón, cranealmente por la escápula y el húmero, caudalmente por el músculo diafragmático y lateralmente con las costillas y los músculos intercostales. En la zona medial se encuentra delimitado por la tráquea, esófago y corazón. El pulmón derecho consta de tres lóbulos principales y el accesorio; y el izquierdo solo dos; ello se debe a la disposición asimétrica del corazón y del hígado. Cada lóbulo está cubierto por pleura pulmonar, dentro del cual se mueven libremente, por encontrarse sujetos solamente por su raíz y el ligamento pulmonar. El **pulmón** del cuye tiene una consistencia blanda, esponjosa y elástica, es de color rosado claro a rojo intenso, dependiendo del contenido de sangre dentro del órgano. Su forma es semicono, dirigido de atrás hacia delante y está dividida en varios lóbulos por cisuras profundas. Cada pulmón presenta una base, un vértice, dos superficies o caras y tres bordes. **Base**, la superficie diafragmática es cóncava y de contorno oval, se adapta a la cara convexa del diafragma y se encuentra limitada por el borde basal. **Vértice**, Se encuentra cranealmente, es libre y lateralmente aplanado, ocupa el espacio anterior del tórax. **Superficie costal**, es la más amplia, lisa y convexa, se encuentra en contacto con la pared lateral del tórax, a la que se adapta las impresiones costales, se halla revestida por la pleura visceral. **La impresión cardiaca** es más profunda que en el pulmón izquierdo; en donde presentan el Hilio pulmonar, es el lugar por donde penetra los bronquios principales, los vasos sanguíneos, linfáticos y nervios que entran y salen del pulmón; externamente presenta **Impresiones** pulmonares



endurecidos in – situ, en la parte mediastínica de la superficie medial presenta impresiones o surcos dejados por los órganos y estructuras que están en contacto con ellos. **El Pulmón derecho** del cual presenta cuatro lóbulos completamente separados, El lóbulo apical, lóbulo cardiaco, lóbulo diafragmático y el lóbulo accesorio que es muy pequeño. **Lóbulo apical**, es el lóbulo de tamaño pequeño, de forma alargada ubicada ventral a la tráquea y craneal al corazón, separado ventralmente del lóbulo accesorio por una cisura profunda. **Lóbulo cardiaco**, es de tamaño grande tiene la forma de una pirámide alargada de tres caras, separadas de los lóbulos apical y diafragmática por cisuras Inter lobulares profundos. Presenta superficie costal, craneo medial y caudal. **Lóbulo diafragmático**, es la mayor de todos y tiene una posición caudal, relacionado en su parte craneal con los lóbulos medio y apical, en su superficie media se encuentra insertado al lóbulo intermedio. **Lóbulo accesorio**, es de forma piramidal, con su base cóncava, que forma parte de la superficie diafragmática, su vértice se dirige al hilio pulmonar, ventralmente está separado del lóbulo diafragmático por una cisura que se abre dorsalmente en un canal para la vena cava caudal y el nervio frénico derecho. **En el pulmón derecho** existe un surco horizontal poco profundo que se extiende desde el área dorsal de la impresión cardiaca, La impresión de la vena cava craneal, la impresión de la vena ácigos derecha, la impresión del esófago e impresión de la aorta. **El Pulmón izquierdo** está dividido por lóbulos, Apical y diafragmático. **Lóbulo apical**, es grande, separado del lóbulo diafragmático por una cisura profunda, se encuentra dividido en porciones craneal y caudal por una cisura poco profunda y de distinta longitud, la porción craneal es pequeña y aplanada y la porción caudal es de mayor tamaño y presenta tres caras. **Lóbulo diafragmático**, es similar al lóbulo derecho. Del pulmón derecho. Las impresiones son más profundas, existiendo dos surcos horizontales muy



notorios: uno dorsal ancho, formado por la aorta y otro ventral, más profundo y angosto formado por el esófago. Borde dorsal, es grueso y redondeado, se encuentra formando el límite dorsal, entre la superficie costal y la parte vertebral de la superficie media. **Borde ventral**, es irregular, delgada, presenta la escotadura cardiaca en ambos pulmones, esta escotadura en el pulmón derecho es más grande y de forma triangular mientras que el izquierdo es menos abierta. Borde basal, es de contorno oval, separa la superficie diafragmática de la superficie media y costal. La tráquea se bifurca a nivel del espacio intercostal para dar origen a los dos bronquios principales, derechos e izquierdos, que ingresan al pulmón respectivo. Los bronquios principales están formados por anillos cartilagosos, muy similares a la tráquea. **Bronquio principal derecho**. recorre en sentido caudolateral desde la bifurcación traqueal, entra el pulmón por la parte dorsal del hilio, luego emite un bronquio desde su cara lateral derecha, este bronquio se arquea cranealmente y continúa ramificándose hasta el vértice, en ramas dorsales y ventrales. Después de emitir el bronquio lobar apical derecho, proporciona al bronquio medio desde su cara ventro lateral; Luego emerge el bronquio lobar accesorio desde la cara ventral del bronquio principal derecho. **Bronquio principal izquierdo**, se dirige lateralmente y en sentido caudal hasta su entrada por el hilio en el pulmón izquierdo. (Vilca C, 2006) menciona que los **Bronquios** se dividen en bronquiolos en los distintos lóbulos de los pulmones y estos a su vez se ramifican en tubos muy finos, los que conducen a los alveolos pulmonares. Alveolos, son sacos en forma de racimos, rodeados por una red de vasos capilares sanguíneos y en donde se realiza, el intercambio respiratorio. manifiesta en cuyes domésticos. **El diafragma** es un tabique que separa el tórax de la cavidad abdominal que contiene el corazón y a los pulmones, es un músculo en forma de bóveda formado de fibras musculares esqueléticas; por donde pasan ciertas estructuras como el hiato



esofágico que pasa del tórax al abdomen. El hiato aórtico pasa la arteria aorta, y por el foramen cava pasa la vena cava caudal.

2.3. Descripción del órgano reproductor del macho

(Trauman Flebiger, 1950) indica que en varias especies el testículo son glándulas tubulares compuestas, redondeadas por una doble cápsula, la túnica vaginal y la túnica albugínea, el mediastino envía a la albugínea tabiques en (carniceros, cerdos) o en cordones (en rumiantes), en la albugínea del caballo abundan las fibras musculares que corresponden al músculo cremaster interno y se continúan con tabiques.

(Vilca C, 2006) menciona que **El epidídimo** está rodeado por la albugínea; es musculosa en el caballo. Las vesículas seminales son glándulas tubulares ramificadas cuyos conductos ofrecen dilataciones según la especie, en rumiantes y cerdo es compacto y lobular. Así mismo **La próstata** está situada en la pared del segmento intrapélvica de la uretra, en rumiantes y el cerdo es diseminado en forma de manto glandular, en el caballo y carnívoros posee un cuerpo prostático que rodea en forma de anillo.

(Aliaga Rodríguez L., 1979) nos indica que **El testículo** se encuentra ubicada dentro del abdomen debajo del nivel del ano, a los lados de la vejiga urinaria. Son de forma ovoide, mide aproximadamente 22 mm. de largo, 18 mm. de ancho, con un peso de 2.54gr **no presenta escroto**. Además, aporta que **el epidídimo** en cuyes presenta la cabeza del epidídimo que nace en el hilio del epidídimo y se proyecta caudalmente formado el cuerpo, que se adhiere al borde dorsal del testículo, para formar la cola del epidídimo, se inserta al músculo cremáster externo, mide 12 mm de ancho promedio. Está rodeado por la albugínea; es musculosa en el caballo. Las vesículas seminales



son glándulas tubulares ramificadas cuyos conductos ofrecen dilataciones según la especie, en rumiantes y cerdo es compacto y lobular. **Los conductos deferentes**, se inicia en la cola del epidídimo sigue una dirección anterior, luego llegan a la altura de la vejiga urinaria, haciendo una curvatura se dirige póstero- dorsalmente hacia la línea media, para unirse con las vesículas seminales a la altura de la sínfisis pubiana mide 4 cm. De largo y de 3 mm de ancho.

Las vesículas seminales son dos porciones a manera de cuernos urinarios de la vaca, es sinuosa y encorvada hacia su mismo eje, sostenida por una membrana fibrosa. **La próstata**, es una glándula impar que rodea la uretra pélvica, en el perro y en caballo es un órgano de regular tamaño y parecido a una castaña, se abre a cada conducto uretral. **La glándula bulbo uretral** son pequeños órganos pares situados a cada lado de la uretra pélvica, craneales al arco isquiático de la pelvis, falta en el perro y muy grandes en el cerdo.

El pene, órgano masculino de la cópula, es dividido en: Raíz, cuerpo y glande, que se inserta en el arco isquiático de la pelvis, su estructura interna del pene es el tejido conjuntivo. **Prepucio**, es un pliegue invaginado de piel que rodea la extremidad libre del pene, la superficie externa es comparable a la superficie cutánea, el prepucio del caballo tiene doble pliegue.

(Santana Baldeon T. G., 1975), manifiesta también que en cuyes el **testículo** tiene una ubicación intra - abdominal, situado a los lados de la vejiga urinaria, de forma ovoide mide aproximadamente 22 mm de largo y 18 mm de ancho y 2 gr. de peso cada uno. La cabeza del epidídimo nace en el hilio del testículo se proyecta caudalmente formando el cuerpo, la cola tiene la forma de cono truncado, mide 12 mm. de largo por 9 mm. de ancho promedio. El **conducto deferente** se inicia en la



cola del epidídimo sigue una dirección anterior, son de forma tubular más ensanchada en su porción terminal, mide aproximadamente 4 centímetros de largo, por 3 mm. de ancho. **La vesícula seminal** son dos porciones a manera de cuernos, es sinuosa y encorvada hacia su mismo eje, sus porciones extremas terminan en un fondo de saco ciego, mide cada uno 12 cm. de largo y 6 mm. de ancho. **La próstata** Glándula formada por dos lóbulos adosados a las partes en que terminan las vesículas seminales. Cada lóbulo tiene forma piramidal, mide 19 mm. de largo y 9 mm. de ancho. La glándula bulbo uretral es par de aspecto sacular, cada uno mide 8 mm. de largo y 6 mm. de ancho, están situadas en el tercio posterior de la uretra, cubierto por una delgada cápsula. El **Pene**, se proyecta de la raíz hacia adelante y luego hace una curvatura a la altura de la sínfisis pelviana proyectándose su parte anterior hacia atrás para desembocar en el orificio del prepucio. El **escroto**, no presenta el cuye.

(Calero del Mar B., 1978) reporte también que, **en** cuyes, los testículos son abdominales y de forma ovoide, carecen de bolsa escrotal, los testículos se encuentran ubicadas a los lados de la vejiga urinaria.

El epidídimo tiene forma de cono truncado, y el músculo cremaster externo se inserta en la cola del epidídimo. La **vesícula seminal** son dos porciones a manera de cuernos ubicado al lado de la columna vertebral, en su porción lumbar, sostenido por una membrana fibra vascular izada.

(Aguilar, C.,1987) aporta que los **testículos** del cuye se encuentran frecuentemente en la cavidad abdominal y ocasionalmente en la región inguinal, son de forma ovoide, color cremoso a rojo pálido, de consistencia blanda, con 2 bordes, 2 caras y 2 extremidades. El **epidídimo** tiene tres partes: La cabeza del epidídimo está enmascarada de grasa y tiene forma de J invertida cuando está desprovista de grasa,



la cola tiene la forma de cónica con 2 tipos de circunvoluciones. El conducto deferente se origina en la cola del epidídimo, es de consistencia turgente de color blanco cremoso separado totalmente del cordón espermático unido por el mesorquio. La **vesícula seminal** es el mayor de las glándulas en cuanto al tamaño, de color blanco transparente. La glándula bulbo uretral están en ambos lados de la uretra, cerca de la raíz del pene forma de guisante. La **próstata** localizada a la altura del cuello de la vejiga, dorsalmente abraza al recto a manera de una silla de montar, es de color cremoso. El **pene** presenta: raíz, cuerpo y glande El cuerpo tiene la forma de J invertida, sin considerar el glande, El **glande** presenta un saco ciego protráctil con espículas.

(Aliaga et al, 2009) explican que los testículos del cuye están ubicados extra-abdominalmente, aunque también pueden ubicarse en la cavidad abdominal a ambos lados de la vejiga, esto debido a la presencia de un anillo inguinal que permanece abierto durante toda la vida del animal, su forma es ovoide y mide 22mm. de largo por 8 mm. de ancho, una característica de esta especie es que no presenta el escroto. Cuando el macho se excita los testículos descienden a la región inguinal a un saco en donde se encuentra una porción del músculo cremaster que es el que permite la retracción de los testículos a la región abdominal.

(Urrego, 2009) menciona lo siguiente:

- a) La túnica albugínea, es la cubierta propia del testículo, b) Túbulo seminíferos son pequeños tubos que se hallan dentro de los testículos y se encargan en la producción de los espermatozoides. c) red testicular o red testis, se encuentran dentro del mediastino testicular del cual nacen los conductos eferentes que llegan al epidídimo.



(Alba, 2009) Indica que el epidídimo es un conducto sinuoso que tiene las siguientes partes: cabeza, cuerpo y cola, este órgano cumple tres funciones: Es reservorio de gametos, es el lugar de la maduración de los espermatozoides y a través de sus secreciones forma parte del semen. (Cavero et al, 2009) También indica que la cola del epidídimo continúa el conducto deferente quién junto con las glándulas vesiculares desembocan en la uretra. Vesículas seminales, son dos glándulas alargadas que tienen 12 cm. de largo y 6 mm. de diámetro en su porción media. La mayor parte de del contenido líquido del semen es proporcionada por estos.

(Belgico, V., 2010), menciona que las glándulas bulbo uretrales y glándulas accesorias tienen la forma de una arveja y segregan una sustancia mucilaginosa. Entre las glándulas accesorias presentes en el cuy como en la mayoría de los roedores están las glándulas coagulantes, cuya secreción permite la coagulación de la secreción de las vesículas seminales, haciendo que se forme el tapón vaginal luego de la eyaculación, impide el reflujo del semen y puede observarse luego de una hora al caer de la vagina lo que permite confirmar la cópula. El cuy presenta un cúmulo de glándulas sebáceas llamada glándula caudal que usa para marcar territorio y atracción sexual.

(Frandsen, 1988), indica que el **pene** es un órgano copulador del macho, comprendido por tres partes diferentes: El glande, cuerpo, y raíz insertada en el esqueleto de la pelvis.

(Zuni, 2015) nos dice que el **glande** presenta forma de cono truncado con un orificio en la parte ventral que es el orificio uretral y se encuentra rodeado por formaciones espinosas aisladas o grupos separados en la flexión del prepucio. El hueso del pene del cuy (os penis) es de forma alargada y comprimida dorso



ventralmente, se relaciona internamente a la superficie ventral del glande y está formado por tres partes: Extremidad craneal, cuerpo y extremidad distal.

(Sachs 1982, O Hanlonand et al, 1986) Amplían que las espículas del cuy son proyecciones queratinizadas en forma de cono que se encuentran circunferencialmente alrededor de la piel del pene de algunos mamíferos incluso los roedores, carnívoros y primates.

(Márquez, 2008), menciona que el **glande** del cuy macho es una descripción anatómica donde hay la presencia de un saco que está tapizado internamente por un epitelio de transición formado por células epiteliales recubierto por una capa definida de queratina a la que se le llamó espinas o escamas peneanas; en el interior del saco del glande también hace mención de la presencia de un par de procesos estiloides o espículas de naturaleza cornea indicando que con la edad agudizan sus extremos, se vuelven divergentes y en algunos casos asimétricos.

(VILCA. C., 2007). Confirma que el cuy macho no presenta el escroto y el **Testículo** está situado en la cavidad abdominal, a los lados de la vejiga urinaria. El **testículo** tiene una forma ovoide irregular y es de color cremoso a rojo pálido de consistencia blanda, presentando las siguientes partes: Dos caras, dos bordes, y dos extremidades. La cara medial y lateral y el son convexos y lisa, una porción del músculo cremaster que es el que permite la retracción de los testículos a la región abdominal. El testículo consta de: **La túnica albugínea**, es la cubierta propia de los testículos. **Túbulos seminíferos**, son no ser observan con claridad en los cuyes pues son pequeños tubos que se hallan dentro de los testículos. La **Red testicular o red de tesis**, se encuentran dentro del mediastino testicular del



cual nacen los conductos eferentes que llegan al epidídimo. **Epidídimo**, es un conducto sinuoso, situado derecho e izquierdo dentro de la cavidad abdominal, cubierto de tejido adiposo, sujetos por la túnica vaginal del testículo, adherido al borde de inserción del testículo, y al músculo cremaster externo de la cola. El **epidídimo** tiene una consistencia blanda de color cremoso y consta de las siguientes partes:

a) **Cabeza**, se encuentra en la extremidad anterior del testículo, es muy pequeña y tiene la forma de un U invertida o un bastón, en ella presenta un ligero ensanchamiento.

b) **Cuerpo**, se origina de la cabeza del epidídimo y se inserta en el borde de inserción del testículo

c) **Cola**, tiene la forma cónica con el vértice doblado hacia el borde de inserción, se continúa con el conducto deferente, presenta circunvoluciones.

Conducto deferente, son conductos que conectan la cola del epidídimo con la uretra pelviana; situado en la parte superior del testículo y se originan de la cola del epidídimo, sigue una dirección anterior paralelo a la cara dorsal de los testículos, llegan a la altura del cuello de la vejiga urinaria. El conducto deferente tiene una consistencia dura o turgente en todo su trayecto y es de un color blanco cremoso; está sujeta y adherida a la cola del epidídimo, luego es sostenida por el meso- orquio y envuelta por la túnica vaginal y luego llega al anillo inguinal hasta desembocar en la uretra del pene. **Cordón espermático**, situado en el polo craneal del testículo junto a la cabeza del epidídimo adherido mediante el tejido adiposo, donde se encuentran los vasos sanguíneos que forman plexos y en conjunto está separado del conducto deferente.



Uretra, es el orificio más craneal, cubierto por la piel, plegada del prepucio, su función es el transporte de una gran cantidad de líquido seminal además de la orina. **Pene**, Situado al nivel de la raíz y se proyecta hacia delante y luego se hace una curva a la altura de la sínfisis pelviana. El pene tiene una consistencia duro y áspero la porción del glande, es de color cremoso; presenta las siguientes partes: Raíz, cuerpo y glande. El pene consta de: **Saco introminente y espículas**, Son estructuras particulares del pene, en el extremo distal y cara ventral del pene. Las **espículas**, son bolsas que se revierte durante la erección para proyectarlas dos puntas.

Hueso del pene ospenis, es un hueso pequeño, en forma de varilla delgada, que se sitúa en el interior del glande del pene que ayuda a proporcionar rigidez durante la cópula; además consta de glándulas accesorias, glándula bulbo uretral o cowper, vesícula seminal, está última son dos glándulas alargadas vermiformes de superficie lisa, de color transparente o blanquecino. Situado en la cavidad abdominal caudal, en la parte dorsal de la vejiga urinaria, tiene una forma de V, y sigue una dirección oblicua a la línea alba, tiene una consistencia turgente, cremoso. **Próstata**, es de forma tubular, situado a nivel del cuello de la vejiga, sus caras internas envuelven a las glándulas vesiculares, ventralmente al conducto deferente y a la uretra de la región pélvica. es de color cremoso a rosado pálido, tiene una consistencia compacta, es de forma triangular y aplanada, presenta dos lóbulos que están dispuestos en las partes laterales del cuello y la uretra pélvica, se adaptan a las caras laterales de la glándula vesicular y el cuello de la vejiga urinaria.

2.4. Descripción del corazón del Cuy

(VILCA C., 2011), manifiesta que el **corazón** del cuy doméstico, está dividido en cuatro compartimientos, el corazón, los vasos sanguíneos.

Corazón, Es un órgano muscular, hueco de forma cónica situado en el espacio mediastino en la línea media del tórax dentro de un saco fibroso llamado pericardio, tiene la forma de un cono irregular y algo aplanado, que está insertado por su base a los grandes vasos sanguíneos, quedando libre su vértice. El corazón es de un color rojo vinoso y está en posición está en las dos quintas partes del órgano a la derecha del plano medio y tres quintas partes a lado izquierdo, el tamaño y el peso varía de acuerdo a la edad y sexo. El corazón consta de las siguientes partes: vértice base, bordes y caras. **El vértice** se encuentra centralmente, al esternón a un cm, de la porción esternal del diafragma, lateralmente el vértice está a la dirección de la cuarta y quinta costilla ventralmente. **Bordes**. Existen borde craneal y caudal. El borde craneal es muy convexo y se curva ventral y caudalmente, la mayor parte es paralela al esternón, en cambio el borde caudal es mucho más corto recto **Caras o superficies** son derecha e izquierda La cara derecha es convexa y presenta surcos que indica la división del corazón en cuatro compartimientos (dos aurículas y dos ventrículos), en cambio la cara izquierda es recta y ligeramente plana Existe una división entre **aurículas y ventrículos** transversalmente al cual se llama Surco coronario y de ella bajan hacia el vértice otros surcos, a los cuales se les llama Surcos longitudinales son poco visibles en el cuy.

Estructura del corazón, consta de: El **pericardio** es una membrana fibroso inelástico, que está insertado dorsalmente a los grandes vasos de la base del corazón y se continúa hasta el músculo largo del cuello, está íntimamente unido a la mitad caudal de la superficie torácica del esternón, por medio de ligamentos esterno pericárdicos. **El epicardio** es la capa que está unido a la pared muscular y es bastante delgada. **Miocardio**



es la capa interna del corazón; **Endocardio**, se encuentra formando la cara interna de la cavidad ventricular, dando una apariencia de superficie lisa y brillante que está formado por una capa de células endoteliales.

2.4.1. Características internas y externas del corazón

Surco coronario. Llamado también surco aurículas ventriculares este surco divide entre las aurículas y los ventrículos, que se asemejan a un canal por donde recorren las venas y arterias coronales, externamente está cubierto por gran cantidad de tejido adiposo en los animales gordos. Los surcos interventriculares o longitudinales son derechos e izquierdos, dirigidos hacia el vértice del corazón, con ciertas ramificaciones complementarias a ambos lados de los surcos longitudinales. **Surco longitudinal derecho.** Situado a la derecha y hacia atrás, empezando en el surco coronario por debajo de la terminación de la vena cava posterior y se dirige hacia el vértice. **Surco longitudinal izquierdo.** Situado en el lado izquierdo y hacia adelante, empezando en el surco coronario y detrás de la arteria pulmonar, ambos surcos están cubiertas por tejido adiposo, los cuales están ocupados por la vena y arterias del corazón. En el interior del corazón se observan cuatro cavidades: Dos aurículas (derecha e izquierda) y dos ventrículos (derecha e izquierda), cada aurícula está comunicado con su ventrículo por medio de un orificio amplio, susceptible de ser cerrado llamado Orificio atrio- ventricular. Las dos aurículas están separadas por un tabique llamado tabique interauricular. La forma interior del corazón varía de acuerdo a las cavidades, donde manifiestan características diferentes cada una de ellos. **Aurícula derecha.** Es un divertículo cónico grande, que se incurva alrededor de la superficie derecha, craneal a la aorta ascendente y su extremo ciego aparecen en el lado izquierdo craneal al origen



del tronco pulmonar, la aurícula está formada por el seno venoso y el apéndice. En ella presenta cinco aberturas tales como: Abertura para la vena cava craneal o anterior (VCA.), Una abertura para la vena cava caudal o posterior (VCP), Abertura para la vena ácigos derecha, Abertura para seno coronario, Abertura para atrio ventricular derecha. Ambas aurículas del corazón internamente están revestidas por una membrana brillante denominado endocardio auricular, el cual presenta un conjunto de fibras musculares llamadas músculos pectiniformes bastante pequeños en el cual.

Las aberturas de la vena cava craneal y caudal están desprovistas de válvulas, además la aurícula presenta una cresta intervenosa que dirige la sangre hacia los ventrículos derechos. En la parte central del seno venoso presenta la fosa Oval (ventana oval), es un divertículo que está en la pared septal (tabique interauricular), en el punto de entrada de la vena cava posterior está, limitado lateralmente por el borde cóncavo. **Aurícula izquierda.** Está situado en la parte posterior de la base del corazón y está detrás de la arteria pulmonar, aorta y encima del ventrículo izquierdo. Es menos voluminoso que el derecho, teniendo una pared gruesa, que se extiende lateral y cranealmente sobre el lado izquierdo y su extremo ciego es caudal al origen del tronco pulmonar. La aurícula izquierda presenta varios forámenes por donde ingresan las venas pulmonares y se abren dentro del atrio-auricular. La cavidad auricular izquierda es igual que la aurícula derecha, donde presenta la parte del seno venoso y la parte del apéndice auricular. La abertura atrio-ventricular izquierda, está situada ventral y cranealmente y es más pequeño que el derecho.



Ventrículo derecho. - Constituye la porción craneal derecha de la masa ventricular y la mayor parte del corazón, pero no llega a alcanzar al vértice, tiene una forma triangular, y se extiende desde la tercera costilla hasta el cuarto espacio intercostal, su base está ampliamente en conexión con la aurícula derecha, con la cual se comunica a través del orificio atrio-ventricular derecho y su parte izquierda forma el cono arterioso del cual se origina el tronco pulmonar. Entre el orificio aurícula ventricular y la cavidad del cono arterioso están separados por una cresta llamada Cresta Supra ventricular. El **orificio atrio-ventricular derecho** es oval, está protegida por las válvulas atrio - Ventriculares derecha que son en número de tres (tricúspide), que se origina de las tres cúspides: Septal, media y lateral, estas cúspides continúan las cuerdas tendinosas y terminan en músculos papilares (papiliformes) que se proyectan a la pared ventricular. Las superficies ventriculares son un tanto rugosas, en este ventrículos los músculos papilares son tres bastante desarrollados para las tres válvulas que se insertan mediante las cuerdas tendinosas. **Ventrículo izquierdo.** Se encuentra en la parte caudal izquierda de la masa ventricular y tiene la forma cónica, su pared es gruesa y se adelgaza a nivel del vértice. La base es continuación del atrio- izquierdo, con el que se comunica a través de la abertura atrio ventricular izquierda. La cavidad ventricular es pequeña a diferencia del ventrículo derecho. El **orificio atrio-ventricular izquierdo** es casi circular y esta provista de dos válvulas al cual se llama Bicúspide o mitral. Las cúspides de estas válvulas son mayores y gruesas. La **cúspide septal** separa el orificio atrio- ventricular del vestíbulo aórtico, mientras la cúspide parietal está entre otras cúspides accesorias. En este ventrículo se observa que hay pocas cuerdas tendinosas, pero bastante



notorios, en la pared lateral de la cavidad interna se encuentran dos músculos papilares bastante desarrolladas en ella se insertan las cuerdas tendinosas, además existen las trabéculas y cintas moderadoras poco visibles. Los dos ventrículos están separados por el tabique interventricular que en su porción superior es delgada y fibrosa y en su parte inferior es gruesa y musculosa.

Orificio aórtico. - Se encuentra en la parte medial del corazón y cerca al tabique inter- ventricular en su porción proximal, este orificio está dirigido a la parte craneal de la cuarta costilla, en ella se encuentran tres válvulas semilunares pequeñas (septal, derecha e izquierda), estas válvulas son gruesas a diferencias de las válvulas pulmonares.

Orificio pulmonar. - Se encuentra situado en el vértice del cono arterioso cerca al tabique interventricular) este orificio es de forma circular y está protegido por la válvula pulmonar, compuesta por tres cúspides semilunares (derecho, izquierdo, intermedio). El borde periférico de cada cúspide es convexo y cada cúspide se inserta en el anillo fibroso. Las paredes internas del ventrículo derecho están provistas de: Crestas o columnas de resalte, músculos papilares, ligeramente aplanados, trabéculas carnosas, cintas moderadoras. La pared del ventrículo derecho se caracteriza por ser delgada diferencia del ventrículo izquierdo que es grueso. Entre los dos ventrículos está el tabique interventricular o septum ventricular, su cara lateral es cóncava en cambio la cara medial es ligeramente plana y recta, además el espacio interventricular es más amplio que el izquierdo.



2.5. Descripción del aparato reproductor de la hembra

(Holting, 2009) manifiesta que está formado por:

a) Los **ovarios**, es el órgano principal de la reproducción, tienen la función doble; La producción de óvulos y secreción de hormonas

b) **Los oviductos**, son conductos capilares que van desde el infundíbulo hasta la abertura anterior de los cuernos del útero. La función de estos es la recepción y transporte del óvulo al cuerpo uterino siendo aquí donde se realiza la fecundación de los óvulos.

(Aliaga, 1979). Indica que el **útero** de las cobayas, es bicorne de “V” y los cuernos uterinos miden en su parte media 6mm. y de longitud tienen 37 mm. tanto el cuerno uterino como en el cuerpo uterino se encuentran sostenidos por el ligamento ancho en el cual los fija a la pared sub lumbar de la cavidad abdominal y al borde anterior de la cavidad pélvica. El cuerpo uterino en las cobayas mide 7mm. de ancho y 13 mm. de largo.

(Holting, 2009), menciona que la **vagina** es un tubo musculo fibro- elástico que se encuentra ubicada en la cavidad pelviana y mide 3 mm. de longitud por un centímetro de ancho aproximadamente, la pared interna presenta un pliegue transversal dorsal y dos longitudinales, su función es la recepción del pene del macho durante la cópula y del pasaje del feto durante el parto.

(Zuni, 2015), Indica que la **vulva** es la abertura en forma de “V” o “Y” que se ve en la parte externa de la hembra, en su porción media ventral presenta una escotadura que forma dos pequeños labios en cuyo fondo se halla el meato urinario y en su parte dorsal presenta una porción pequeña que sería el clítoris

(Vilca C., 2006), confirma que en la cobaya doméstica manifiesta que el **OVARIO**, situado en la región sub lumbar; el derecho está a la altura de la tercera vértebra lumbar



y el izquierdo a la cuarta vértebra lumbar, es muy pequeño; tiene una forma ovalada y ligeramente alargada, aplanada dorso-ventralmente, ambos ovarios varían en tamaño y peso, siendo ligeramente el derecho más grande que el izquierdo. y está fijado por el ligamento ancho del útero a la región sub lumbar; además por los ligamento suspensorio y ligamento útero ovárico. **Oviducto o trompas uterinas**, (trompas de Falopio), situado en la región sub lumbar y está en contacto con la pared lumbar del abdomen. Es un tubo pequeño flexuoso que se extiende desde el ovario hasta la extremidad craneal de los cuernos uterinos, y están fijados por el mesosalpinx que es parte del ligamento ancho del útero; consta de **infundíbulo**, ampolla e **ISTMO**, esta porción última es delgada, y es vecina del útero, tiene una trayectoria casi recta y corta, está acompañada por el ligamento útero ovárico. **Útero**. Las cobayas presentan un útero bicorne en forma de V. es un órgano hueco que se continúa con las trompas uterinas cranealmente y se abre a la vagina caudalmente, **situado** entre las vísceras y las paredes laterales abdominales. La extensión abarca desde la entrada de la cavidad pelviana hasta el borde anterior de la apófisis transversa de las vértebras lumbares. El útero presenta tres partes: cuernos uterinos, cuerpo y cuello. **Cuernos uterinos**, son muy delgados que emergen del cuerpo del útero, tiene un diámetro uniforme hasta la porción media de ahí se nota un ligero ensanchamiento, luego se adelgaza para terminar en una extremidad aguda para penetrar a la trompa. La **forma** de cada cuerno uterino es cilíndrica alargado y algo comprimido lateralmente, por consiguiente, presenta dos caras: Parietal y visceral, dos bordes: donde se inserta la mayor parte del ligamento ancho del útero. **Cuello**, es la parte caudal estrechada que se comunica con la vagina, el cuello es muy corto que tiene una capa muscular gruesa que se nota al tacto. **Cuerpo**, es corto y aplanado dorso ventralmente; su cara dorsal se relaciona con el recto y su cara ventral, con los intestinos y posteriormente con la cara dorsal de la vejiga urinaria. Se **inserta** sus bordes laterales por medio del



ligamento ancho del útero hacia la pared abdominal en su porción latero sub lumbar y al borde de la cavidad pelviana, por medio de una prolongación del mismo ligamento. **Vagina**, es un tubo mucoso de músculo fibro-elástico, **situada** al nivel de la cavidad pelviana la mayor parte, La pared interna presenta un pliegue transversal dorsal y dos longitudinales. se extiende desde la vulva hasta la cerviz, tiene una forma cilíndrica; la parte craneal se aproxima al cuello uterino, es algo dilatada la parte caudal es más estrecha. La vagina su porción abdominal está insertada por la porción caudal del ligamento ancho del útero, y la porción pelviana insertada por tejido conectivo. **vagina-uretral**, presenta una depresión o fisura en forma de Y invertida, en la que aparecen tres formaciones papilares, la formación papilar dorsal es pequeña y ocluye al ano, se encuentra situado en la región perineal por debajo del ano, su medio de inserción está en la piel. La vagina está bordeada por una eminencia de forma ovoide llamada como ano. **Vulva**, es una abertura en forma de Y que se ve en la parte externa en su porción media ventral presenta una escotadura que forma dos pequeños labios los cuales forman las comisuras de la vulva; en cuyo fondo se halla el meato urinario y en su parte dorsal presenta una porción pequeña que sería el **Clítoris**; en cobaya no es visible.



CAPÍTULO III

MATERIALES Y MÉTODOS

3.1. Lugar de estudio

El presente trabajo se realizó en el laboratorio de anatomía Animal de la Facultad de Medicina Veterinaria y Zootecnia de la UNA – Puno, a una altitud de 3825 m.; a 15°49'24" latitud sur y 70°01'05" longitud oeste, con una temperatura de 6.11°C a 16.6 °C (SENAMHI, 2019).

3.2. Material biológico y equipos

3.2.1 Material biológico: cuyes silvestres (*Cavia tschudii*).

- 05 hembras.
- 05 machos.

3.2.2. Materiales reactivos de laboratorio:

- Formol de 15% y 10%
- Cloroformo
- Jabón carbólico

3.2.3. Equipo mínimo de disección.

- Hojas de bisturí.
- Mango de bisturí Nro. 4.
- Pinzas
- Tijeras
- Guantes desechables de examen clínico.
- Jeringa de 5 ml.



- Balde de plástico.

3.2.4. Equipo de formolización

- Bandeja
- Probeta
- Balde
- Jeringas
- Recipientes para la contención de especímenes
- Aguja hipodérmica
- Algodón

3.2.5. Material de escritorio.

- Libreta de apuntes
- Laptop
- Computadora
- USB
- Impresora
- Bolígrafo
- Fotocopiadora
- Papel bond

3.2.6. Equipo para registro de imágenes

- Cámara fotográfica digital.
- Filmadora



3.3. Metodología de la investigación

3.3.1. Autorización del SERFOR

Con la autorización del servicio nacional forestal y de fauna silvestre (SERFOR) con **RA N° D000204-2021-MIDAGRI-SERFOR-ATFFS-PUNO** con la fecha 08 de noviembre 2021, con código de autorización **21- PUN/AUT-IFS-2021-005-**

3.3.2. Técnica convencional de induración en animales de laboratorio

A. Procedimiento

Para lo que se utilizó la guía de disección de animales domésticos utilizada en el laboratorio de Anatomía animal de acuerdo a la nomenclatura de anatomía veterinaria (NAV).

- Adquisición de 10 cuyes, e identificación del sexo (5 machos y 5 hembra), de la comunidad Luquina chico.
- Observación de las características externas desde la región de la cabeza, cuerpo, miembro anterior y posterior.
- Haciendo un embudo de cartón y con pedazos de algodón previamente sumergidos en la solución de cloroformo, fueron colocados en ella para ser inhalado por el cuy.
- Ubicación de la vena yugular y arteria carótida para hacer la sangría.
- Se procederá a la formolización con formol al 40% preparando con agua al 15 % para su respectiva induración de las muestras en estudio; los cuales permanecerán durante 18 a 21 días para su respectiva induración; para luego ser guardado en un balde, preparado con formol al 10 % para su respectiva absorción.



B. Procedimiento de incisión:

- Se procedió con la disección de las regiones en estudio, utilizando la técnica de disección longitudinal de animales domésticos, el cual consiste en poder realizar una incisión longitudinal desde la parte anterior del tórax, siguiendo el rafe medio hasta llegar a la región inguinal del espécimen.
- Se identificó las diferentes regiones, órganos, describiendo formas y ubicaciones de cada órgano.
- Se tomó imágenes fotográficas en diferentes planos y posiciones para su descripción.
- Finalmente, se procedió a la descripción general de cada órgano de la cavidad torácica y pélvica.



CAPÍTULO IV

RESULTADOS Y DISCUSIÓN

4.1. Descripción macroscópica de la región de la cabeza y cuello

A. Cabeza. - Esta en relación al volumen corporal, es de forma cónica y de longitud variable de acuerdo a la edad, sexo y además de acuerdo al lugar donde viven.

B. Oreja. - Las orejas son pequeñas, caídas hacia adelante, aunque en algunos son rectas, son bastante sensibles al tacto y desprovistas de pelo en algunos.

C. Nariz, comúnmente llamado hocico es de forma cónica con fosas nasales y ollares pequeñas de color oscuro.

D. Labios, el labio superior es dividido por una pequeña fisura superficial. en cambio, el labio inferior es completa, son bastante movibles

E. Boca, es muy pequeña, presentando el divertículo vestibular poco visible, la cavidad bucal propiamente dicha, se observa longitudinalmente pequeña.

F. Dientes, El cuy adulto presenta 20 dientes permanentes.

Fórmula dentaria: (I 1/1. C 0/0, P.M. 1/1, M 3/3) x 2 = 20 dientes total.

El diente incisivo es alargado con una curvatura hacia adentro y crecen constantemente, son en número de cuatro implantados en las cavidades alveolares: de la mandíbula. Dos inferiores y dos superiores que, ésta última es más curvo y cortos que los inferiores; No presentan dientes caninos y los dientes pre- molares son dos.

G. Molares, Son en número de tres, en la mandíbula superior y tres en la mandíbula inferior están alojadas en los alvéolos de la mandíbula y el maxilar



superior. Los molares maxilares o superiores tienen la forma prismática incurvada, con cuatro caras, una superficie masticatoria y un conducto de la raíz. Los molares mandibulares inferiores tienen su cara externa que es convexas y las caras internas son cóncavas.

H. Cuello, el cuello del cuy silvestre es corta, ancho y de forma cilíndrica continuándose hacia la cavidad torácica y abdominal.

Con respecto a la descripción externa de la cabeza y oreja difiere del cuy doméstico en cuanto a la cabeza y cuello; su cabeza es pequeña y sus orejas son caídas hacia adelante, lo cual difiere de los cuyes domésticos que son verticales. Con respecto a la nariz, labios boca y dientes son similares a los cuyes domésticos, solo hay diferencia en dientes que los incisivos los cuales son alargados con una curvatura hacia adentro y crecen constantemente el cual difiere de los cuyes domésticos como así manifiesta (Muños Gil, 2009; Iriarte, 2008).

4.2. Descripción morfológica de la región del tórax y pulmones

A. Pulmones. Los pulmones del cuy silvestre (*cavia tschudii*) está situados al igual que en los cuyes domésticos dentro de la cavidad torácica, recubiertos por una membrana llamada pleura, se relaciona dorsalmente con la columna vertebral, y ventralmente con el esternón, cranealmente con la escápula y húmero, caudalmente por el músculo diafragmático y lateralmente con las costillas y músculos intercostales; en la zona medial se relaciona con por la tráquea, esófago y corazón. Coincido con los autores (Getty.R., 1984), (Schuwarze, E., 1970) en animales mayores, que son de mayor tamaño y visibles; pero (Vilca, C.2006) manifiesta que los pulmones del cuy silvestre son muy pequeños a diferencia de los cuyes domésticos (*cavia porcellus*).



Características. Tiene una consistencia blanda, esponjosa y elástica, es de color rosado claro a rojo intenso, La forma del pulmón es semicono, dirigida de atrás hacia delante y está dividida en varios lóbulos y cisuras profundas. Cada pulmón presenta una base, un vértice, dos superficies o caras y tres bordes:

Base. Su superficie diafragmática es cóncava y de contorno oval, se adapta a la cara convexa del diafragma y se encuentra limitada por el borde basal.

Vértice. Se encuentra cranealmente, es libre y lateralmente aplanado, ocupa el espacio anterior del tórax.

Superficie costal. Es la más amplia, lisa y convexa, se encuentra en contacto con la pared lateral del tórax, a la que se adapta las impresiones costales, se halla revestida por la pleura visceral. Superficie medial- Es menos extensa que la superficie costal, presente una concavidad bien definida relacionada con el corazón y el pericardio.

Borde dorsal. Es grueso y redondeado, se encuentra formando el límite dorsal, entre la superficie costal y la parte vertebral de la superficie media. **Borde ventral,** es irregular, delgada, presenta la escotadura cardiaca; en ambos pulmones, esta escotadura en el pulmón derecho es más grande y de forma triangular, en el pulmón izquierdo es menos abierta. borde basal, es de contorno oval, separa la superficie diafragmática de la superficie media y costal.

Impresiones. Se observa en pulmones endurecidos in – situ, la parte mediastínica de la superficie medial presenta impresiones o surcos dejados por los órganos y estructuras que están en contacto con ellos. La impresión cardiaca es más profunda en el pulmón izquierdo, esta superficie presenta dos partes, una vertebral relacionada con las vértebras torácicas y otra mediastínica. En el pulmón derecho existe un surco horizontal poco profundo que se extiende desde el área dorsal de la



impresión cardiaca; además presenta la impresión de la vena cava craneal, la impresión de la vena ácigos derecha, la impresión del esófago e impresión de la aorta.

En el pulmón izquierdo las impresiones son más profundas, existiendo dos surcos horizontales muy notorios: uno dorsal ancho, formado por la aorta y otro ventral, más profundo y angosto formado por el esófago.

Lobulación. Los pulmones del cuy presentan varios lóbulos completamente separados por cisuras profundas, a excepción de la parte craneal del pulmón izquierdo.: Lóbulo apical, cardiaco, diafragmático y accesorio.

Toda la característica externa del cuy silvestre (*cavia tschudii*) son similares al cuy doméstico solo se diferencia por el tamaño que es muy pequeño así manifiesta (Vilca, C. 2006). así mismo los autores (Getty R., 1984). (Schwarze, E.1970), (Bonilla, E. Borrero V., 1958), (Franson, E.,1976) manifiestan las características y partes de los pulmones son iguales que de los animales domésticos.

Pulmón derecho. del cuy silvestre presenta cuatro lóbulos completamente separados, El lóbulo apical, lóbulo cardiaco, lóbulo diafragmático y el lóbulo accesorio o intermedio que es muy pequeño. Lóbulo apical, es el lóbulo de tamaño pequeño, de forma alargada ubicada ventral a la tráquea y craneal al corazón, separado ventralmente del lóbulo medio por una cisura profunda. Lóbulo cardiaco, es de tamaño grande tiene la forma de una pirámide alargada de tres caras, separadas de los lóbulos apical y diafragmática por cisuras Inter lobulares profundas. Lóbulo diafragmático, es la más grande de lóbulos y tiene una posición caudal, relacionado en su parte craneal con los lóbulos medio y apical, en su superficie media se encuentra insertado al lóbulo intermedio. Lóbulo accesorio, es de forma piramidal, con su base cóncava, que forma parte de la superficie diafragmática, su vértice se



dirige al hilio pulmonar, ventralmente está separado del lóbulo diafragmático por una cisura que se abre dorsalmente en un canal para la vena cava caudal y el nervio frénico derecho.

Pulmón izquierdo. Está dividido por lóbulos Apical, cardiaco y diafragmático. Lóbulo apical, es grande, separado del lóbulo diafragmático por una cisura profunda, se encuentra dividido en porciones craneal y caudal por una cisura poco profunda y de distinta longitud, la porción craneal es pequeña y aplanada y la porción caudal es de mayor tamaño y presenta tres caras. Lóbulo diafragmático, es similar al lóbulo derecho.

Tanto los animales domésticos y el cuy doméstico sus pulmones siempre están divididos derecho cuatro lóbulos y el izquierdo en tres lóbulos en los animales domésticos con la diferencia que en el cuy silvestre su tamaño es muy pequeño así manifiestan los autores (Getty.R., 1984), (Schwarze, E., 1970), (Bonilla, E.Borrero V., 1958); pero (Vilca, C.2006) manifiesta que los pulmones del cuy silvestre son muy pequeños a diferencia de los cuyes domésticos (*cavia porcellus*). La **tráquea** se bifurca a nivel del espacio intercostal para dar origen a los dos bronquios principales, derechos e izquierdos, que ingresan al pulmón respectivo. Los bronquios principales están formados por anillos cartilagosos, muy similares a la tráquea. Bronquio principal derecho, recorre en sentido caudolateral desde la bifurcación traqueal, e ingresa por el hilio del pulmón, luego emite un bronquio desde su cara lateral derecha, este bronquio se arquea cranealmente y continúa ramificándose hasta el vértice, en ramas dorsales y ventrales. Bronquio principal izquierdo se dirige lateralmente y en sentido caudal hasta su entrada por el hilio en el pulmón izquierdo, luego a partir de su cara lateral emite el bronquio lobar apical izquierdo, éste es corto y se divide inmediatamente en dos bronquios, uno que se



arquea en sentido craneal y se ramifica colateralmente hasta el vértice, y el otro se dirige en sentido ventro-lateral y caudal.

Bronquiolos, los bronquios se dividen en bronquiolos en el interior de cada lóbulo de los pulmones y estos a su vez se ramifican en tubos muy finos, los que conducen hasta los alveolos pulmonares.

Alveolos, son sacos en forma de racimos, rodeados por una red de vasos capilares sanguíneos y en donde se realiza, el intercambio respiratorio.

Con respecto a la ramificación de los bronquios del cuy silvestre son muy finos poco visibles su ramificación (bronquio principal, bronquiolos y los sacos alveolares, a diferencia que en los animales domésticas es posible observar, identificar muy claramente (Getty. R., 1984), (Schuwarze, E., 1970), (Bonilla, E. Borrero V., 1958); (Frandsen, E., 1976).

El diafragma es un músculo en forma de bóveda que separa la cavidad torácica de la abdominal, formado de fibras musculares esqueléticas; por donde pasan ciertas estructuras como el hiato esofágico que pasa del tórax al abdomen. El hiato aórtico pasa la arteria aorta, y foramen para la vena cava caudal. (Vilca, C. 2006) manifiesta que el diafragma del cuy silvestre es un músculo en forma de bóveda formado de fibras musculares esqueléticas por donde pasan ciertas estructuras con el Hiato esofágico, hiato aórtico y el foramen para la vena cava caudal.



4.3. Descripción morfológica del corazón del Cuy silvestre

4.3.1. Corazón

Situado en el espacio mediastino en la línea media del tórax dentro de un saco fibroso llamado pericardio, Es un órgano muscular, hueco de forma de un cono irregular y algo aplanado. Es de un color rojo vinoso, el tamaño varía de acuerdo a la edad y sexo, su posición está en las dos quintas partes del órgano a la derecha del plano medio y tres quintas partes a lado izquierdo; está insertado por su base a los grandes vasos sanguíneos, quedando libre su vértice.

Los vasos sanguíneos que salen del corazón se dividen en arterias, los que llevan la sangre a todas las partes del cuerpo, en cambio las venas hacen retornar la sangre al corazón.

4.3.2. Partes

Consta de vértice base, bordes y caras.

- i) **base** se dirige dorsalmente y su mayor parte se halla en la unión del tercio dorsal y medio del diámetro dorso ventral del tórax.
- ii) **El vértice** se encuentra centralmente, al esternón a un cm, de la porción esternal del diafragma, lateralmente el vértice está a la dirección de la cuarta y quinta costilla ventralmente. El borde craneal es muy convexo y paralela al esternón, en cambio el borde caudal es mucho más corto recto y está a la altura de V a VI espacio intercostal.
- iii) **Caras o superficies:** La cara derecha es convexa y presenta surcos que indica la división del corazón en cuatro compartimientos (dos aurículas y dos ventrículos), en cambio la cara izquierda es recta y ligeramente plana igual que los otros animales domésticos.



El corazón del cuye está dividido en cuatro compartimientos, dos aurículas y dos ventrículos; transversalmente lo divide el surco coronario y de ella bajan hacia el vértice otros surcos longitudinales que son poco visibles en el cuy silvestre.

Con respecto a su estructura el corazón del cuy consta de:

A. Pericardio. - El pericardio es un saco fibroso cerrado liso y brillante que aloja al corazón y en parte a los grandes vasos sanguíneos que conectan con él, su forma en general es similar a la forma del corazón.

B. Epicardio. - es la capa que está unido a la pared muscular y es bastante delgada, en cambio el miocardio, está formado por fibras planas, y es de estructura gruesa a diferencia de otras capas que son delgadas.

C. Endocardio. - se encuentra formando la cara interna de la cavidad ventricular. Coincidió con lo manifestado por (Vilca C., 2006) en cuyes domésticos con la diferencia que el corazón del cuy silvestre y sus diferentes partes y estructuras son muy pequeños, no existen trabajos de investigación en los roedores sobre las características morfológicas; solo están en los rumiantes; por consiguiente, el presente trabajo de investigación sería un aporte en los referentes a los animales silvestres de esta especie.

4.3.3. Características externas e internas del corazón

A. Surco coronario o surco aurículo ventricular o transversal, este surco divide entre las aurículas y los ventrículos, surcos que se asemejan a un canal por donde recorren las venas y arterias coronales; externamente está cubierto por tejido adiposo en cuyes gordos.



B. Surco longitudinal derecho, situado a la derecha y hacia atrás, empezando en el surco coronario por debajo de la terminación de la vena cava posterior y se dirige hacia el vértice.

C. El surco longitudinal izquierda, Situado en el lado izquierdo y hacia adelante, empezando en el surco coronario y detrás de la arteria pulmonar, ambos surcos están cubiertas por tejido adiposo, los cuales están ocupados por la vena y arterias del corazón.

En el interior del corazón se observan cuatro cavidades: Dos aurículas (derecha e izquierda) y dos ventrículos (derecha e izquierda), cada aurícula está comunicado con su ventrículo por medio de un orificio amplio, (aurícula ventricular).

Las dos aurículas están separadas por un tabique llamado tabique interauricular y están en relación con el surco coronario en cambio los ventrículos se sitúan en la parte ventral o caudo ventralmente, separados los dos ventrículos derecho e izquierdo por el tabique interventricular; la forma del interior del corazón varía de acuerdo a las cavidades, donde manifiestan características diferentes cada una de ellos.

D. Aurícula derecha. Es un divertículo cónico grande, que se incurva alrededor de la superficie derecha, craneal a la aorta ascendente y en su extremo ciego izquierdo craneal media aparecen el origen del tronco pulmonar.

La aurícula derecha está formada por el seno venoso y el apéndice o orejuela; Interiormente se encuentra un conjunto de fibras musculares llamadas músculos pectiniformes bastante pequeños en el cual; además presenta cinco forámenes tales como: Foramen para la vena cava anterior (VCA.), vena cava caudal (VCP), vena ácigos derecha, foramen para el seno coronario y foramen



atrio ventricular derecha. Las aberturas de la vena cava craneal y caudal están desprovistas de válvulas, además la aurícula presenta una cresta inter-venosa que dirige la sangre hacia los ventrículos derechos; en la parte central del seno venoso presenta la fosa Oval (ventana oval), es un divertículo que está en la pared septal (tabique interauricular).

E. Ventrículo derecho. Constituye la porción craneal derecha de la masa ventricular y es la más grande de la parte del corazón, pero no llega a alcanzar al vértice, tiene una forma triangular, y se extiende desde la tercera costilla hasta el cuarto espacio intercostal, su base está ampliamente en conexión con la aurícula derecha, con la cual se comunica a través del orificio atrio-ventricular derecho y su parte izquierda forma el cono arterioso del cual se origina el tronco pulmonar. Entre el orificio aurículo ventricular y la cavidad del cono arterioso están separados por una cresta llamada Cresta Supraventricular.

El orificio atrio-ventricular derecho es oval, está protegida por las válvulas atrio – Ventriculares derecha que son en número de tres (tricúspide), que origina las tres cúspides: Septal, media y lateral, estas cúspides se continúan para formar las cuerdas tendinosas y terminan en músculos papilares (papiliformes) que se proyectan de la pared ventricular. en este ventrículo los músculos papilares son tres desarrollados para las tres válvulas que se insertan mediante las cuerdas tendinosas.

F. Orificio pulmonar. - Se encuentra situado en el vértice del cono arterioso cerca al tabique interventricular craneal y medial, el orificio es de forma circular y está protegido por la válvula pulmonar, compuesta por tres cúspides semilunares (derecho, izquierdo, intermedio).



H. Aurícula derecha. - Situado en la parte posterior de la base del corazón y está detrás de la arteria pulmonar, aorta y encima del ventrículo izquierdo. Es menos voluminoso que el derecho, teniendo una pared gruesa, que se extiende lateral y cranealmente sobre el lado izquierdo y su extremo ciego es caudal al origen del tronco pulmonar, presenta varios forámenes por donde ingresan las venas pulmonares y se abren dentro del atrio-auricular. La cavidad auricular izquierda es igual que la aurícula derecha.

I. Ventrículo izquierdo. – Situado en la parte caudal izquierda de la masa ventricular y tiene la forma cónica, su pared es gruesa y se adelgaza a nivel del vértice. La base es continuación del atrio- izquierdo, con el que se comunica a través de la abertura atrio ventricular izquierda. La cavidad ventricular es pequeña a diferencia del ventrículo derecho. El orificio atrio-ventricular izquierdo es casi circular y esta provista de dos válvulas llamada Bicúspide o mitral. Las cúspides de estas válvulas son mayores y gruesas. El ventrículo presenta pocas cuerdas tendinosas, pero bastante notorios, en la pared lateral de la cavidad interna se encuentran dos músculos papilares desarrolladas en ella se insertan las cuerdas tendinosas, además existen las trabéculas y cintas moderadoras poco visibles. Los dos ventrículos están separados por el tabique interventricular que en su porción superior es delgada y fibrosa y en su parte inferior es gruesa y musculosa.

J. Orificio aórtico. - Se encuentra en la parte medial del corazón y cerca al tabique inter-ventricular en su porción proximal, el orificio está dirigido a la parte craneal de la cuarta costilla, en ella se encuentran tres válvulas semilunares pequeñas (septal, derecha, e izquierda), estas válvulas son gruesas a diferencias de las válvulas pulmonares.



4.3.4. Principales vasos sanguíneos

Los vasos sanguíneos son parecidos a las ramas de un árbol, por su ramificación en todo el cuerpo, partiendo de un tronco principal y terminando en finísimos capilares poco observables.

A. Arteria coronaria. - derecha e izquierda que se originan de la arteria aorta ascendente, irrigando al corazón; es opuesta a las cúspides derechas e izquierdas de la válvula aórtica.

B. Arteria coronaria derecha. - Tiene su origen en el seno aórtico derecho, pasa al lado derecho y ventro- cranealmente al surco coronario, esta arteria es muy pequeña que desciende por el surco subsinusal interventricular, como rama subsinusal interventricular, girando ventralmente hasta la punta del corazón.

C. Arteria coronaria izquierda. es un poco más grande que el derecho, teniendo su origen en el seno aórtico izquierdo y luego se divide en dos ramas longitudinales: Interventricular paracoronal y circumfleja.

D. Arteria troco pulmonar. - Se originan del cono arterioso del lado izquierdo de la base del ventrículo derecho, se curva dorso caudo - medialmente, se divide caudal al arco aórtico, La arteria pulmonar derecho e izquierdo en el cuy silvestre se relaciona cranealmente con la aurícula derecha, caudalmente con la aurícula izquierda y medialmente con la aorta ascendente.

F. Arteria aorta.- Es de mayor diámetro que tiene su origen en la base del ventrículo izquierdo en su parte medial, su primera parte es la aorta ascendente que se dirige hacia arriba y está delante de la arteria pulmonar izquierda a la aurícula derecha, sé incurva hacia atrás y dorsalmente para formar el arco aórtico, luego se prolonga caudalmente a lo largo del plano ventral de los cuerpos



vertebrales y pasando dorsalmente por los pulmones y luego atravesar el hiato aórtico y penetrar seguidamente a la cavidad abdominal, lumbar y termina en las arterias iliaca externas e internas y en la arteria sacra media.

G. Tronco braquiocefálico. - Se extiende cranealmente y a la derecha del arco aórtico ventral a la tráquea. Se divide en dos arterias carótidas comunes y arterias subclavias derecha e izquierda. El tronco braquiocefálico subclavia izquierda, están dentro del tórax.

H. Arteria carótida común. - Derecha e izquierda se originan del tronco braquiocefálico común (bicarotideo) de su parte media del tronco braquiocefálico, delante de la primera costilla, dirigiéndose cranealmente sobre la cara ventral de la tráquea, esta arteria común izquierda es poco visible en el cuy

I. Las arterias intercostales, se divide en **arteria costo- abdominal dorsal,** y la **arteria supra-escapular,** se origina del borde caudal del subescapular y se ramifica en pequeñas ramitas poco visibles tales como: Arteria toraco - dorsal, arteria humeral arteria braquial, arteria colateral del cúbito.

J. Aorta abdominal. - Constituye, la aorta descendente que entra a la cavidad abdominal, en su trayecto atraviesa el hiato aórtico del diafragma y en ella presenta las siguientes ramas: **La arteria hiliaca (a.- Arteria gástrica izquierda. b.- Arteria hepático. - c.- Arteria esplénica.);** se observa también la arteria mesentérica craneal y caudal, **arterias renales.**

En el macho se observa las arterias testiculares que son pares y pequeñas y que se originan de la cara ventro - lateral de la aorta abdominal; la arteria testicular derecha es más craneal que el izquierdo.

K. Arteria urogenital. - Está dado por arteria prostática en el macho se origina cerca de la próstata y recorre caudalmente al recto, y en la hembra como arteria



vaginal y recorre el lado de la vagina. **En las hembras las arterias ováricas son** pares muy pequeños que tienen su origen de la cara ventro lateral de la aorta abdominal, cada arteria tiene un surco sinuoso hacia el ligamento ancho del útero y hacia las trompas uterinas.

L. Las venas pulmonares. - su origen se bifurca en rama derecha e izquierda, cada una dirigida al pulmón correspondiente. Las venas pulmonares ingresan a la aurícula izquierda y de esta baja la sangre al ventrículo izquierdo, estas venas pulmonares presentan válvulas semilunares en su origen. Las venas yugulares externas se observan claramente en la parte lateral del cuello del cuy en cambio la interna no se observa.

M. Venas del ovario y trompas uterinas en la cobaya. - son venas muy cortas que están paralelas a las ramas arteriales, para luego unirse y formar la vena ovárica derecha e izquierda, las mismas cursan por el ligamento ancho del útero. Vena uterina. – están juntos con las ramas arteriales, para unirse y formar las venas uterinas derecha e izquierda.

Con respecto a las características internas del corazón del cuy silvestre son similares a los cuyes domésticos que está bien estudiado; se diferencia de que cada una de las partes del corazón y de sus vasos sanguíneos son muy pequeños y poco visibles; ya que el tamaño de los cuyes silvestres es en general de menor tamaño tanto el macho como la hembra, e inclusive varía de acuerdo el lugar donde viven así manifiestan los autores indicados en la primera parte.

Resumido y discutido por un solo autor no existen datos de otros autores.

4.4. Descripción morfológica de los órganos reproductores de cuyes machos

A. Escroto. Este roedor no presenta el escroto. Cuando el macho se excita los testículos descienden a la región inguinal a un saco en donde se encuentra una porción del músculo cremaster que es el que permite la retracción de los testículos a la región abdominal. Los autores (Aliaga Rodríguez L., 1979), (Aguilar, C.1987), (Marquez, 2008), (Vilca C. 2006) manifiestan que los roedores no presentan escroto; tampoco se observó en el cuy silvestre.

B. Testículo. Situado en la cavidad abdominal y debajo del nivel del ano, a los lados de la vejiga urinaria esto debido a la presencia de un anillo inguinal que permanece abierto durante toda la vida del animal. tiene la forma ovoide y es de color cremoso a rojo pálido; tiene una consistencia blanda, presenta las siguientes partes: Dos caras, dos bordes, y dos extremidades. La cara medial y lateral es convexa y lisa. El borde libre y el de inserción son convexos. Cada testículo se divide en 200- 300 compartimientos que contienen túbulos seminíferos enrollados que continúan con el epidídimo y el conducto deferente.

C. Estructura de los testículos:

- i) **La túnica albugínea**, es la cubierta propia de los testículos. Túbulos seminíferos, son pequeños tubos que se hallan dentro de los testículos y se encargan de la producción de los espermatozoides
- ii) **Red testicular o red de testis**, se encuentran dentro del mediastino testicular del cual nacen los conductos eferentes que llegan al epidídimo.

D. Epidídimo Es un conducto sinuoso, **Situado** derecho e izquierdo dentro de la cavidad abdominal, dirigidos en sentido que se orienta al testículo; sujetos por la túnica vaginal del testículo, adherido al borde de inserción del



testículo y al músculo cremaster externo de la cola. El epidídimo tiene una consistencia blanda de color cremoso y consta de las siguientes partes:

i) Cabeza Se encuentra en la extremidad anterior del testículo, cubierto de tejido adiposo, es pequeña y tiene la forma de un U invertida o un bastón, en ella presenta un ligero ensanchamiento.

ii) Cuerpo, se origina de la cabeza del epidídimo y se inserta en el borde de inserción del testículo y está en la parte media del epidídimo.

iii) Cola, tiene la forma cónica con el vértice doblado hacia el borde de inserción, se continúa con el conducto deferente, presenta circunvoluciones.

E. Conducto deferente, Son conductos que conectan la cola del epidídimo con la uretra pelviana; es de consistencia dura o turgente en todo su trayecto y es de un color blanco cremoso. Situado en la parte superior del testículo y se originan de la cola del epidídimo, sigue una dirección anterior paralelo a la cara dorsal de los testículos, llegan a la altura del cuello de la vejiga urinaria. está sujeta y adherida la a la cola del epidídimo.

F. Cordón espermático - Está en el polo craneal del testículo propiamente dicho, conjuntamente con la cabeza del epidídimo adherido mediante el tejido adiposo, donde se encuentran los vasos sanguíneos que forman plexos y en conjunto está separado del conducto deferente. Coincidimos con los autores manifestado tanto en cuy como e n animales domésticos que todo su parte, estructuras son iguales con la diferencia en sus tamaños.

G. Uretra, es el orificio más craneal, cubierto por la piel, plegable del prepucio, transparente de una gran cantidad de líquido seminal; además de La orina (Truman Flebiger, 1970), (Aliaga Rodríguez L., 1979), (Santana Baldeon



T.G., 1975), (Aguilar C.,1987), (Zuni, 2015), (Sachs, 1982), (O. Hanlonand et al, 1986) y (Márquez, 2008), (Vilca C., 2006).

H. Pene del cuy silvestre es pequeño y de forma cilíndrica conformado por raíz cuerpo y glande; insertado a nivel del arco isquiático del pubis envuelto por un conjunto internamente por el tejido conjuntivo; coincidimos con los manifestado por (Aguilar C, 1987; Vilca C, 2006) en cuy doméstico. **Saco intromitente y espículas**, Son estructuras particulares del pene, en el extremo distal y cara ventral del pene. existe una estructura de saco intromitente, **situado** inmediatamente caudal a la abertura uretral; durante la erección del saco se desprende sobresaliendo dos prolongaciones queratinizado de igual longitud en forma de cuernos al cual se le denomina Espículas peneanas del cobayo, esto influye en el comportamiento sexual, valoración espermática y fertilidad del macho. los (Truaman Flebiger 1960), (Cavero et al 2009 Frandson, 1988) manifiestan que los penes en los animales domésticos son iguales en cuanto a sus partes y estructura; pero los autores (Aliaga Rodríguez L., 1979), (Santana Baldeon T. G. 1975), (Aguilar, C., 1987), manifiesta las espículas tienen la forma de una J invertida; (Bélgico, V., 2010) (Zuni, 2015), (Sachs, 1982), (Hanlonand et al, 1986), (Márquez, 2008) y (Vilca C., 2006) manifiestan que los cuyes machos presentan espículas en nivel del glande del pene; además presenta un hueso denominado Os penis.

I. Glándulas accesorias Contribuyen en la formación del plasma seminal, sus funciones son como nutritivos, vehículo de transporte y protección del tracto urinario.



- i) **Vesículas seminales**, Son dos grandes sacos vermiformes de superficie lisa de color transparente o blanquecina; **situadas** en la cavidad peritoneal caudal, dorsal a la vejiga, están llenas de secreciones seminales semisólidas y tienen mucha similitud con el útero de la hembra. Aliaga Rodríguez manifiesta que la vesícula seminal en cuy son dos conductos a manera de cuernos uterinos de la vaca. (Vilca, C., 2006) manifiesta que son dos conductos blanquecinos en forma de V lleno de líquido seminal y (Aguilar, C., 1987) indica que es grande y de color transparente.
- ii) **Glándulas bulbo uretrales**, Son glándulas ovaladas pares que se encuentran cerca de la uretra a su paso por el arco isquiático, esta glándula es poco visible en el cuy silvestre en cambio en otras especies es visible, se tiene en cuenta que el perro y el cerdo no presentan Aliaga (Rodríguez L., 1979).
- iii) **Próstata**, En el cuy silvestre es impar, poco visible se observa que está situada sobre el suelo de la vejiga y el nacimiento de la uretra a la que se abre mediante varios conductos excretores; presenta lóbulo ventral y dorsal y, ambos secretan un líquido prostático que nutre y protege a los espermatozoides es de forma. Coincidimos con los manifestado por (Aliaga Rodríguez) en cuy doméstico; pero en los animales, pero y cerdo son grandes. (Santana Baldeon T.G., 1975) indica que la próstata del cuy doméstico es glándula formada por dos lóbulos adosados a las partes en que terminan las vesículas seminales y cada lóbulo tiene forma piramidal.



4.5. Descripción morfológica del órgano reproductor de la hembra

A. Ovarios situados en la región sub-lumbar; normalmente son ventrales, el **derecho** está a la altura de la tercera vértebra lumbar y el **izquierdo** a la cuarta vértebra lumbar, es de forma ovalada y ligeramente alargada, aplanada dorso-ventralmente su tamaño varía, siendo ligeramente el derecho más grande que el izquierdo. El ovario está fijado por el ligamento ancho a la región sublumbar cada ovario; presenta las siguientes partes: dos superficies, dos bordes, dos extremidades.

La extremidad craneal está fijada por el ligamento suspensorio y la extremidad caudal por el ligamento útero ovárico; todo el ovario está fijado por tres ligamentos: Ligamento ancho del útero, ligamento suspensorio y ligamento útero ovárico.

La superficie o cara dorsal y ventral, ambas presentan superficies lisas y convexas con algunas prominencias oscuras que corresponden a los folículos en diferentes procesos de maduración. y están cubiertas parcialmente por la bolsa ovárica y se relacionan dorsalmente con el músculo transversal abdominal mediante el peritoneo; la cara ventral del ovario izquierdo se relaciona con las asas intestinales del intestino grueso y porción caudal del páncreas. y el riñón mientras el ovario derecho se relaciona con las asas espirales del colon y duodeno. El borde de inserción o medial es convexa y está cerca al riñón; en cambio el borde libre es convexo y se encuentra dentro de la bolsa ovárica.

B. Trompas de Falopio u oviducto Son conductos capilares que van desde el infundíbulo hasta la abertura anterior de los cuerpos del útero; situados en la región sub lumbar y está en contacto con la pared lumbar del abdomen. La forma de las trompas uterinas son flexuosos parecidos a las asas intestinas, y el número de flexuras es de 10 a 12. Es un tubo pequeño flexuoso que se extiende desde el ovario hasta la extremidad craneal de los cuernos uterinos; en su trayecto presenta tres partes:



i) Porción ascendente (infundíbulo), constituye el extremo libre de la trompa que tiene la forma de un embudo y está provisto de fimbrias; cubierto por la bolsa ovárica, luego se dirige cranealmente en un corto trayecto de más o menos de 1cm., luego disminuye progresivamente su diámetro hasta la primera flexura donde alcanza la posición más craneal.

ii) Porción descendente (ampolla). Es la porción más larga, presenta numerosas flexuosidades, se extiende desde el infundíbulo hasta cerca del cuerno uterino correspondiente, **iii) Istmo**, es la porción delgada, y es vecina del útero, tiene una trayectoria casi recta y corta, está acompañada por el ligamento útero ovárico.

Relaciones, dorsalmente se relaciona con la bolsa ovárica y el ovario, ventralmente con las asas intestinales. (Holting, 2009) manifiesta que el ovario es el órgano principal de la reproducción de óvulos y secreción de hormonas; no existen autores que describan sobre el ovario de cuyes, pero si hay en animales domésticos; por consiguiente, el presente trabajo de investigación es un aporte de esta especie silvestre.

C. UTERO, situado entre las vísceras y las paredes laterales abdominales. La extensión abarca desde la entrada de la cavidad pelviana hasta el borde anterior de la apófisis transversa de las vértebras lumbares. Las cobayas presentan un útero bicorne en forma de V. es un órgano hueco que se continúa con las trompas uterinas cranealmente y se abre a la vagina caudalmente, y los cuernos uterinos. Tanto el cuerno como el cuerpo uterino se encuentran sostenidos por el ligamento ancho del útero, el cual se fija a la pared sub-lumbar de la cavidad abdominal y al borde anterior de la cavidad pélvica. El útero presenta tres partes: cuernos uterinos, cuerpo y cuello.



D. CUERNOS UTERINOS, Son muy delgados que emergen del cuerpo del útero, tiene un diámetro uniforme hasta la porción media; de ahí se nota un ligero ensanchamiento, luego se adelgaza para terminar en una extremidad aguda para luego penetrar a la trompa. La forma de cada cuerno uterino es cilíndrica alargado y algo comprimido lateralmente, presenta dos caras: Parietal y visceral, dos bordes: dorsal, donde se inserta la mayor parte del ligamento ancho del útero. El borde libre en su porción craneal presenta una cresta membranosa que se continúa con el ligamento útero ovárico. El cuerno uterino está fijado por el ligamento ancho del útero, que a la vez sirven de inserción a los ovarios y trompas uterinas, y cuerpo del útero.

E.- CUELLO. - es la parte caudal estrechada que se comunica con la vagina, el cuello es muy corto que tiene una capa muscular gruesa que se nota al tacto.

F. CUERPO. - Es corto y aplanado dorso - ventralmente. Su cara dorsal se relaciona con el recto y su cara ventral, en su porción anterior, con los intestinos y posteriormente con la cara dorsal de la vejiga urinaria. Se halla insertado sus bordes laterales por medio del ligamento ancho del útero hacia la pared abdominal en su porción latero sublumbar y al borde de la cavidad pelviana, por medio de una prolongación del mismo ligamento. **RELACIONES**, Dorsalmente se relaciona con el músculo psoas mayor y con los nervios del segundo, terceros lumbares, en su porción caudal se relaciona con el músculo psoas menor, el uréter y el recto. Ventralmente se relaciona con la masa intestinal (Aliaga, 1979) manifiesta útero de las cobayas es bicornes de V y están sostenidos por el ligamento ancho del útero, existen pocas referencias sobre el útero de los cuyes, solo hay de animales domésticos, el presente trabajo será un aporte en esta especie.



G. VAGINA Es de forma tubular de músculo fibro-elástico que se encuentra situada en la cavidad pelviana, la pared interna presenta un pliegue transversal dorsal y dos longitudinales. sus funciones la recepción del pene del macho durante la copula y el pasaje del feto durante el parto. La vagina se extiende desde la vulva hasta la cerviz; tiene una forma cilíndrica; la parte anterior se aproxima al cuello uterino, es algo dilatable, la parte posterior es más estrecha. La vagina su porción abdominal está insertada por la porción caudal del ligamento ancho del útero, y la porción pelviana esta insertada por tejido conectivo.

RELACIONES, dorsalmente se relaciona con la parte ventral de las vértebras lumbares y parte de sacra, ventralmente con la vejiga y uretra, lateralmente con los músculos obturadores internos. (Holting, 2008) manifiesta que la vagina es un tubo musculoso fibro-elástico ubicada en la cavidad pelviana, la pared interna presenta un pliegue transversal dorsal y dos longitudinales, no existen más datos sobre la vagina en roedores.

H. VULVA, Es una abertura en forma de Y que se ve en la parte externa de la hembra; en su porción media ventral presenta una escotadura que forma dos pequeños labios en cuyo fondo se halla el meato urinario y en su parte dorsal presenta una porción pequeña que sería el Clítoris Las comisuras de la vulva son laterales; es la abertura de inserción de las tres ramas de la Y, y el ano. (Zuni, 2015), indica que la vulva es una abertura en forma de V o Y que se observa externamente en la hembra, en su porción media ventral presenta una escotadura que forman los labios de la vulva en cuyo fondo se halla el meato urinario y en su porción dorsal está el clítoris. **Ano** se encuentra por encima de la papila dorsal en ella se observa una depresión o fisura en forma de Y invertida, en la que aparecen tres formaciones papilares. La formación papilar dorsal posterior es pequeña y



ocluye al ano, se encuentra situado en la región perineal, su medio de inserción está en la piel.



V. CONCLUSIONES

El presente trabajo de investigación realizada en 10 cuyes silvestres macho y hembra (*Cavia tschudii*), se concluye:

- La cabeza del cuy silvestre es muy pequeña a diferencia del cuy doméstico, Los bordes de las orejas son convexas; dirigidas hacia adelante, desprovistas de pelo,
- El diente incisivo es alargado con una curvatura hacia adentro, La **boca** es pequeña, presenta el divertículo vestibular poco visible y la cavidad bucal propiamente dicho es pequeña longitudinalmente; presenta 20 dientes permanentes, El cuello es corto y cilíndrico.
- Pulmones pequeños y divididos en lóbulos y cisuras, de forma semicono.
- Corazón pequeño en proporción a su cuerpo, es de forma cónica
- El pene; es pequeño y cilíndrico consta de: cuerpo raíz y glande, presenta hueso os penis en forma de varilla y espículas a nivel del glande, las vesículas seminales son alargados en forma de V y blanquecinos. El **testículo** del cuy silvestre está situado en la región abdominal. El **epidídimo** es un conducto sinuoso que consta de cabeza, cuerpo y cola. El conducto deferente se conecta con la cola del epidídimo y uretra pelviana.
- De la cobaya silvestre los ovarios son de forma ovalada y ligeramente alargada, Consta de oviducto, útero que son bicornes en forma de V. **La vagina** situada en la base de la **Y**. En su porción media ventral presentas una curvatura en forma de pequeños labios en cuyo fondo se halla el meato urinario y en su parte dorsal está el **clítoris**.



VI. RECOMENDACIONES

- 1.- Realizar trabajos de investigación similares comparativas con otras especies silvestres.
- 2.- Realizar los trabajos de investigación en animales silvestres, tener la autorización del SERFOR.
- 3.- Tener conocimientos Científicos de los animales silvestres para evitar su extinción.



VII. REFERENCIAS BIBLIOGRÁFICAS

- (**Almeida J., 2016**) Influencia de las espículas peneanas del cobayo sobre el comportamiento sexual, valoración espermática y fertilidad del macho. Universidad de Cuenca.
- (**Alba, R. 2009**) Maduración sexual del cuy doméstico macho, **En L. Aliaga R. Moncayo, E. Rico & A. Caycedo, Producción de cuyes) primera edy pag. 808) Perú; Fondo Editorial UCSS. Recuperado el 9 de marzo 2016**
- (**Aliaga, L. Moncayo, R. Rico, E. Caycedo, A. 2009**). Producción de cuyes. 1ra edición. Perú. Fondo editorial de la Universidad Católica Sedes Sapientiae. 808 pg.
- (**Aliaga Rodríguez, Luis., 1995**) Crianza de cuyes. Instituto Nacional de Investigación Agraria (INIA). Dirección General de Transferencia de Tecnología. Programa de Investigación en Crianzas Familiares. Lima – Perú. 170p.
- (**Aguilar C., 1987**) Descripción Anátomo histológico del aparato reproductor masculino y glándular accesorias del cuye Nativo (*cavia porcellus linnaeus*) tesis FMVZ- UNA Puno.
- (**Bonilla E. J. Borrero V. A., 1958**), Aparato Respiratorio de Roedores. Facultad de Medicina Veterinaria. UNMSM. Lima, Perú.
- (**Bélgica V. M., 2010**) Estudio Morfológico de la Próstata y glándulas Vesiculares del cobayo (*Cavia porcellus*) Internacional Journal of Morphology recuperado el 26 de marzo de 2016.
- <http://www.Scielo. Al/SciELO.php? script=Eci-artteyt&pid=s0717>



- (Cavero, A. &Mendoza, V 2009)**. Material de difusión sobre aspectos de manejo de cuyes dirigido a estudiantes y productores. Fondo Editorial UCSS Recuperado el 9 de marzo de 2016.
- (Castle WE & S Wright, 1916)** Studies of inheritance in guinea pigs and rats. Carnegie Institución of Washington (USA) 241: 1-192.
- (Calero del Mar Basilides, 1978)** El Cuye, Introducción a la cavicultura, primera edición, Editorial Garcilazo Cusco Perd. Pag.5, 6.
- (Coronado M., 1989)** Anatomía e histológica del Aparato Urinario del Cuy (*cavia porcellus*) Tesis FMVZ – UNA. Puno.
- (Cuadros, M. S., 1987)** Estudio anatómico del aparato reproductor femenino de la vizcacha, Tesis FMVZ- UNA- Puno- Perú.
- (Dunnum JL, 2015)** Family Caviidaefmvz- G. Fischer, 1817. In: JL Patton, UFJ Pardiñas & G D'Elía (eds), Mammals of South América. Volume 2: Rodents, pp. 690-726. The University of Chicago Press, Chicago, Chicago.
- (Getty R. S., 1984)**, Anatomía de los Animales Domésticos. Salvat Editores. Barcelona, España.
- (Holting, G., 2009)** De los procesos de Producción de cuyes, En L. Aliaga Rodríguez, R. Mancayo Gallini, E. Rico Numbelo &A. Caycedo Vallejo, Producción de Cuyes (pag. 808) Lima: Fondo Editorial UCSS.
- (Iriarte A, 2008)** Mamíferos de Chile. Lynx Edicion. Barcelona, España. 420 pp.
- (Frandsen R. D., 1976)** Anatomía y Fisiología de los animales domésticos. Edit. Interamericana S. A. México.



(Márquez, N. Valencia Chura, L.& torres, 2008) Descripción anatómica del cuy (*Cavia porcellus*) Obtenido de es.Scribd.

<http://es.Scribd.com/doc/106772852/2008-App8-Cuyes#download>

(Muñoz-Pedrerros A & C Gil, 2009) Orden Rodentia. pp 93 – 157. En: Muñoz-Pedrerros A & J Yáñez (Ed) Mamíferos de Chile. Segunda Edición. CEA Ediciones.

(Moreno O, M., 2010) Generalidades. Producción de Cuyes (*Cavia porcellus*)

(Ö. Hanlonand, J., & Sachs,B, 1986) Fertility in Rats (*Rattusnorvegicus*).Journal comparative Psychology: contribution of androgen- Dependent Morphology and Actions of the penis,100(2), 178-187.dei:13.1037/0735=7036.100.2.178.

(Ortiz PE & JP Jayat, 2012) Range extensión of *Cavia tschudii* Fitzinger, 1867 (Mammalia: Caviidae) and first record in Catamarca, northwestern Argentina. Check List 8(4): 782-783.

(Reise D, 1973) Clave para la determinación de los cráneos de marsupiales y reptiles chilenos. Gayana Concepción, Zoolo. 27: 1-20.

(Sachs, c., 1982) Role of striated, penile muscles in penile reflexes, copulation, and induction of pregnancy in the Rat. Journal of Reprodución and fertility 66(2) 433-443. Doi: 10.153of Jr e.0.0660433.

(Schwarze, E, 1970), Compendio de Anatomía Veterinaria, Tomo II, Editorial Acribia. Zaragoza, España.

(Spotorno A, JP Valladares, JC Marín & H Zevallos, 2004) Molecular diversity among domestic guinea-pigs (*Cavia porcellus*) and their close phylogenetic relationship with the Andean wild species *Cavia tschudii*. Revista Chilena de Historia Natural 77: 243-250.



- (Sisson, S. Grossman J. D., 1985)** Anatomía de los Animales domésticos. 5ta Edición, Editorial Salvat, Barcelona, España.
- (Santana Baldeon T. G., 1975)** Universidad Nacional del Centro, cuy, cuadernos Universitarios Pag. 20. 24.
- (Santos, V. G. & Chauca, F., 2007)** Importancia del Cuy y su competitividad en el mercado Importancia Del cuy y su competitividad En el mercado, 15, 215- 232
- (Sarria, J., 2015)** Crianza comercial de cuyes. Universidad Nacional Agraria la Molina – Lima.
- (Solórzano, J. y Sarria, J., 2014)** Cuyes crianza producción y comercialización. Editorial MACRO, colección Agro.
- (Trauman A. Flebiger J., 1950)** Histología y Anatomía microscópica comparada de los animales domésticos primera edición; Editorial Labor, España Pag.292, 314.
- (Wilca, C., 2007)** Anatomía del cuye, Informe final- Oficina de Investigación UNA-Puno.
- (Wilca, C y O Carreón 2011)** Anatomía Veterinaria. Editorial Universitaria UNA-Puno.
- (Vivas, J., 2009)** Manual de Crianza de cobayos (*Cavia porcellus*) Managua: Universidad Nacional Agraria Molina.
- (Vivas, J., 2013)** Manual de Crianza de cobayos (*Cavia porcellus*) doi: 978-99924-1-022-6
- (Veloz, R. L., 2005)** Evaluación de efecto del Laurato de Mandrolona en el crecimiento y engorde de cuyes macho. Sangolqui.



(Weir, B. J., 1974) Notes on the origin of the domestic guinea pig. Symp Zool Soc Lond
34:437–446.

(Woods CA CW Kilpatrick, 2005) Infraorder Hystricognathi. In: Wilson D E, Reeder
DM (eds), Mammal Species of the World, A Taxonomic and Geographic
Reference, The Johns Hopkins University Press, Baltimore, pp. 1538–1600.

(Zevallos, D. 1975) El cuy, su cría y explotación Editorial Coppelleti Lima- Perú.

(Zuni Carbajal, L. 2015) Scribe Obtenido de Aparato Reproductor en los cuyes.

- [http://es.Scribd.Com/doc/281455613/aparato-Reproductor-de-Cuyes-de hembra-y-Macho#.scribd](http://es.Scribd.Com/doc/281455613/aparato-Reproductor-de-Cuyes-de-hembra-y-Macho#.scribd).



ANEXOS



RESOLUCIÓN ADMINISTRATIVA

Puno, 08 de Noviembre del 2021

RA N° D000204-2021-MIDAGRI-SERFOR-ATFFS-PUNO

VISTO:

La solicitud de autorización con fines de investigación científica de fauna silvestre presentada por el administrado el señor SERAFIN CUTIPA NINA identificado con DNI N° 80031510 y el Informe Técnico N° D000038-2021-MIDAGRI-SERFOR-ATFFS-PUNO-DHB de fecha 03 de noviembre de 2021, y,

CONSIDERANDO:

- Que, el artículo 66° de la Constitución Política del Perú, establece que los recursos naturales, renovables y no renovables, son patrimonio de la Nación. El Estado es soberano en su aprovechamiento; asimismo, en su artículo 68° establece que es obligación del Estado promover la conservación de la diversidad biológica;
- Que, la Ley N° 26821, Ley Orgánica para el Aprovechamiento Sostenible de los Recursos Naturales, establece en su artículo 9°, referido a la investigación científica, que el Estado promueve la investigación científica y tecnológica sobre la diversidad, calidad, composición, potencialidad y gestión de los recursos naturales. Asimismo, promueve la información y el conocimiento sobre los recursos naturales. Para estos efectos, podrán otorgarse permisos para investigación en materia de recursos naturales;
- Que, el artículo 13° de la Ley N° 29763, crea el Servicio Nacional Forestal y de Fauna Silvestre-SERFOR, como organismo público técnico especializado, con personería jurídica de derecho público interno, como pliego presupuestal adscrito al Ministerio de Agricultura y Riego. Asimismo, se señala que el SERFOR es la autoridad nacional forestal y de fauna silvestre, ente rector del Sistema Nacional de Gestión Forestal y de Fauna Silvestre (SINAFOR), y se constituye en su autoridad técnico normativa a nivel nacional, encargada de dictar las normas y establecer los procedimientos relacionados a su ámbito;
- Que, mediante Decreto Supremo N° 007-2013-MINAGRI del 18 de julio del 2013, y modificado por Decreto Supremo N° 016-2014-MINAGRI del 03 de setiembre del 2014, aprobó el Reglamento de Organización y Funciones - ROF del Servicio Nacional Forestal y de Fauna Silvestre - SERFOR, el mismo que en la parte de disposiciones complementarias transitorias señala que las administraciones técnicas forestales y de fauna silvestre se incorporan al SERFOR, como órganos desconcentrados de actuación local del SERFOR, ejerciendo una de las funciones de las Administraciones Técnicas Forestales y de Fauna Silvestre, la de actuar como primera instancia en la gestión y administración de los recursos forestales y de fauna silvestre, dentro del ámbito territorial de su competencia; y acorde a las atribuciones reconocidas;
- Que, el Decreto Supremo N° 004-2014-MINAGRI del 08 de abril de 2014, aprobó la actualización de la lista de clasificación y categorización de las especies amenazadas de fauna silvestre legalmente protegidas;
- Que, la Resolución de Dirección Ejecutiva N° 060-2016-SERFOR/DE, se aprueban los "Lineamientos para el otorgamiento de la autorización con fines de investigación científica de flora y/o fauna silvestre";
- Que, mediante Decreto Supremo N° 019-2015-MINAGRI, vigente desde 01 de octubre de 2015, se aprobó el Reglamento para la Gestión de Fauna Silvestre, el mismo que en el artículo 134°, numeral 134.1, menciona que la investigación científica del Patrimonio se aprueba mediante autorizaciones, salvaguardando los derechos del país, respecto a su patrimonio genético nativo, el numeral 134.2 indica que las ARFFS otorgan autorizaciones con fines de investigación científica, que impliquen la utilización de métodos directos e indirectos para especies no

Esta es una copia auténtica imprimible de un documento electrónico archivado en el Servicio Forestal y de Fauna Silvestre, aplicando lo dispuesto por el Art. 25 de D.S. 070-2013-PCM y la Tercera Disposición Complementaria Final del D.S. 026-2016-PCM. Su autenticidad e integridad pueden ser contrastadas a través de la siguiente dirección web: Url: <https://sgd.serfor.gob.pe/validadorDocumental/> Clave: VNUGUF1



categorizadas como amenazadas, no listadas en los apéndices CITES y que en ningún caso otorgue el acceso a los recursos genéticos o sus productos derivados.

- Que, mediante solicitud de fecha 27 de setiembre de 2021, el administrado SERAFIN CUTIPA NINA, investigador, solicita autorización con fines de investigación científica de fauna silvestre, para el proyecto denominado: "*Descripción morfológica de la anatomía del cuy silvestre (Cavia tschudii) en la península de Chucuito Comunidad Luquina Chico-Puno*", a realizarse en el departamento de Puno, por el período de doce (12) meses según cronograma adjunto a la solicitud;
- Que, el Informe Técnico N° D000038-2021-MIDAGRI-SERFOR-ATFFS-PUNO-DHB, señala que la solicitud materia de resolución cumple todos los requisitos establecidos en los lineamientos para el otorgamiento de la autorización con fines de investigación de flora y/o fauna silvestre, aprobado por Resolución de Dirección Ejecutiva N° 060-2016-SERFOR/DE, y concluye que la presente investigación contribuirá con el conocimiento y acervo de información sobre la biodiversidad existente en el departamento de Puno, así como beneficios en el uso académico a nivel nacional; asimismo, señala que según cronograma detallado en el plan de investigación, el solicitante consigna un periodo de tiempo para la ejecución de la investigación, la autorización será eficaz a partir de la notificación de la respectiva Resolución;
- Que, de conformidad con la Ley Forestal y de Fauna Silvestre Ley N° 29763; el Reglamento para la Gestión de Fauna Silvestre aprobado mediante Decreto Supremo N° 019-2015-MINAGRI, TUO de la Ley N° 27444 Ley del Procedimiento Administrativo General, y el Reglamento de Organización y Funciones del Servicio Nacional Forestal y de Fauna Silvestre, aprobado por Decreto Supremo N° 007-2013-MINAGRI, modificado por el Decreto Supremo N° 016-2014-MINAGRI, y en uso de sus atribuciones conferidas por la presente disposición.

SE RESUELVE:

Artículo 1°.- Otorgar la autorización con fines de investigación científica de fauna silvestre, fuera de las Áreas Naturales Protegidas, sin acceso a los recursos genéticos y con colecta de especímenes de fauna silvestre al administrado el señor SERAFIN CUTIPA NINA identificado con DNI N° 80031510, correspondiéndole el siguiente Código de Autorización **21-PUN/AUT-IFS-2021-005**.

Artículo 2°.- El proyecto titulado "*Descripción morfológica de la anatomía del cuy silvestre (Cavia tschudii) en la península de Chucuito Comunidad Luquina Chico-Puno*", a ser realizado en el Departamento de Puno, por el periodo de doce (12) meses según cronograma, conforme al plan de investigación, participaran los siguientes investigadores.

NOMBRE	FUNCION	NACIONALIDAD	DOC	DNI N°
SERAFIN CUTIPA NINA	Investigador principal	Peruano	DNI	80031510

Artículo 3°.- El titular de la autorización tiene las siguientes obligaciones:

- Colectar únicamente las muestras autorizadas.
- No ceder el material colectado a terceros, ni utilizarlo para fines distintos a lo autorizado.
- Si por razones científicas acotadas, se requiere enviar al extranjero parte del material colectado, los interesados deberán gestionar el correspondiente Permiso para la Exportación ante la Dirección General de Gestión Sostenible del Patrimonio Forestal y de Fauna Silvestre del SERFOR, así como pasar el control respectivo.
- No contactar, ni ingresar a los territorios comunales sin contar con la autorización de las autoridades comunales correspondientes.
- Entregar a la Dirección General de Gestión Sostenible del Patrimonio Forestal y de Fauna Silvestre una (01) copia del Informe Parcial anual (incluyendo versión digital), al término de cada año, contado a partir de la emisión de la presente autorización. Asimismo, entregar una (01) copia de las publicaciones producto de la investigación realizada en formato impreso y digital.
- Entregar a la Dirección General de Gestión Sostenible del Patrimonio Forestal y de Fauna Silvestre, una (01) copia del Informe Final (incluyendo versión digital) como resultado de la autorización otorgada, copias del material fotográfico y/o slides que puedan ser utilizadas para

Esta es una copia auténtica imprimible de un documento electrónico archivado en el Servicio Forestal y de Fauna Silvestre, aplicando lo dispuesto por el Art. 25 de D.S. 070-2013-PCM y la Tercera Disposición Complementaria Final del D.S. 026-2016-PCM. Su autenticidad e integridad pueden ser contrastadas a través de la siguiente dirección web: Url: <https://sgd.serfor.gob.pe/validadorDocumental/> Clave: VNUGUF1



categorizadas como amenazadas, no listadas en los apéndices CITES y que en ningún caso otorgue el acceso a los recursos genéticos o sus productos derivados.

- Que, mediante solicitud de fecha 27 de setiembre de 2021, el administrado SERAFIN CUTIPA NINA, investigador, solicita autorización con fines de investigación científica de fauna silvestre, para el proyecto denominado: "*Descripción morfológica de la anatomía del cuy silvestre (Cavia tschudii) en la península de Chucuito Comunidad Luquina Chico-Puno*", a realizarse en el departamento de Puno, por el período de doce (12) meses según cronograma adjunto a la solicitud;
- Que, el Informe Técnico N° D000038-2021-MIDAGRI-SERFOR-ATFFS-PUNO-DHB, señala que la solicitud materia de resolución cumple todos los requisitos establecidos en los lineamientos para el otorgamiento de la autorización con fines de investigación de flora y/o fauna silvestre, aprobado por Resolución de Dirección Ejecutiva N° 060-2016-SERFOR/DE, y concluye que la presente investigación contribuirá con el conocimiento y acervo de información sobre la biodiversidad existente en el departamento de Puno, así como beneficios en el uso académico a nivel nacional; asimismo, señala que según cronograma detallado en el plan de investigación, el solicitante consigna un periodo de tiempo para la ejecución de la investigación, la autorización será eficaz a partir de la notificación de la respectiva Resolución;
- Que, de conformidad con la Ley Forestal y de Fauna Silvestre Ley N° 29763; el Reglamento para la Gestión de Fauna Silvestre aprobado mediante Decreto Supremo N° 019-2015-MINAGRI, TUO de la Ley N° 27444 Ley del Procedimiento Administrativo General, y el Reglamento de Organización y Funciones del Servicio Nacional Forestal y de Fauna Silvestre, aprobado por Decreto Supremo N° 007-2013-MINAGRI, modificado por el Decreto Supremo N° 016-2014-MINAGRI, y en uso de sus atribuciones conferidas por la presente disposición.

SE RESUELVE:

Artículo 1°.- Otorgar la autorización con fines de investigación científica de fauna silvestre, fuera de las Áreas Naturales Protegidas, sin acceso a los recursos genéticos y con colecta de especímenes de fauna silvestre al administrado el señor SERAFIN CUTIPA NINA identificado con DNI N° 80031510, correspondiéndole el siguiente Código de Autorización **21-PUN/AUT-IFS-2021-005**.

Artículo 2°.- El proyecto titulado "*Descripción morfológica de la anatomía del cuy silvestre (Cavia tschudii) en la península de Chucuito Comunidad Luquina Chico-Puno*", a ser realizado en el Departamento de Puno, por el periodo de doce (12) meses según cronograma, conforme al plan de investigación, participaran los siguientes investigadores.

NOMBRE	FUNCION	NACIONALIDAD	DOC	DNI N°
SERAFIN CUTIPA NINA	Investigador principal	Peruano	DNI	80031510

Artículo 3°.- El titular de la autorización tiene las siguientes obligaciones:

- Colectar únicamente las muestras autorizadas.
- No ceder el material colectado a terceros, ni utilizarlo para fines distintos a lo autorizado.
- Si por razones científicas acotadas, se requiere enviar al extranjero parte del material colectado, los interesados deberán gestionar el correspondiente Permiso para la Exportación ante la Dirección General de Gestión Sostenible del Patrimonio Forestal y de Fauna Silvestre del SERFOR, así como pasar el control respectivo.
- No contactar, ni ingresar a los territorios comunales sin contar con la autorización de las autoridades comunales correspondientes.
- Entregar a la Dirección General de Gestión Sostenible del Patrimonio Forestal y de Fauna Silvestre una (01) copia del Informe Parcial anual (incluyendo versión digital), al término de cada año, contado a partir de la emisión de la presente autorización. Asimismo, entregar una (01) copia de las publicaciones producto de la investigación realizada en formato impreso y digital.
- Entregar a la Dirección General de Gestión Sostenible del Patrimonio Forestal y de Fauna Silvestre, una (01) copia del Informe Final (incluyendo versión digital) como resultado de la autorización otorgada, copias del material fotográfico y/o slides que puedan ser utilizadas para

Esta es una copia auténtica imprimible de un documento electrónico archivado en el Servicio Forestal y de Fauna Silvestre, aplicando lo dispuesto por el Art. 25 de D.S. 070-2013-PCM y la Tercera Disposición Complementaria Final del D.S. 026-2016-PCM. Su autenticidad e integridad pueden ser contrastadas a través de la siguiente dirección web: Url: <https://sgd.serfor.gob.pe/validadorDocumental/> Clave: VNUGUF1



- difusión. Asimismo, entregar una (01) copia de las publicaciones producto de la investigación realizada en formato impreso y digital.
- g) Los Informes Parciales y Final deberán contener una lista taxonómica de las especies de fauna colectadas o registradas bajo la presente autorización, en formato MS Excel. Ésta lista deberá contar con sus respectivas coordenadas en formato UTM (Datum WGS84), incluyendo la zona (17, 18 ó 19). El formato de Informe Parcial y Final que debe ser usado se encuentra en el Anexo 1 de la presente resolución.
 - h) La entrega de lo indicado en el literal e), no deberá exceder los seis (06) meses luego de terminado cada año de la autorización; y en el caso del literal f) no deberá ser mayor a los seis (06) meses al vencimiento de la presente autorización
 - i) Indicar el número de la Resolución en las publicaciones generadas a partir de la autorización concedida.
 - j) Solicitar anticipadamente al SERFOR o ARFFS y dentro del plazo de vigencia de la autorización, cualquier cambio en las características del proyecto (p. ej. Cronograma, especialistas, puntos de muestreo, etc) que demanden la modificación de la presente Resolución.

Artículo 4°.- El investigador deberá tener en consideración el bienestar animal en los especímenes a ser capturados y manipularlos temporalmente para realizar el control biométrico de las aves y la determinación taxonómica, de ser el caso y/o corresponder.

Artículo 5°.- La Administración Técnica Forestal y de Fauna Silvestre del SERFOR, no se responsabiliza por accidentes o daños sufridos por la solicitante de esta autorización, durante la ejecución del proyecto; asimismo, se reserva el derecho de demandar del proyecto de investigación los cambios a que hubiese lugar en los casos en que se formulen ajustes sobre la presente autorización.

Artículo 6°.- Notificar la presente Resolución Administrativa que autoriza la investigación al administrado señor SERAFIN CUTIPA NINA, a la Dirección General de Información y Ordenamiento Forestal y de Fauna Silvestre, a la Dirección General de Gestión Sostenible del Patrimonio Forestal y de Fauna Silvestre, y a la Policía Nacional del Perú.

Artículo 8°.- Disponer la publicación de la presente Resolución en el Portal Web del Servicio Nacional Forestal y de Fauna Silvestre: www.serfor.gob.pe.

Regístrese, comuníquese y publíquese

Firmado Digitalmente

Blgo. GROVER IDME HAÑARI
Administrador Técnico
Forestal y de Fauna Silvestre de Puno
Servicio Nacional Forestal y de Fauna Silvestre – SERFOR

Serfor cutipa
Dirección
Recibido
13/11/21



Esta es una copia auténtica imprimible de un documento electrónico archivado en el Servicio Forestal y de Fauna Silvestre, aplicando lo dispuesto por el Art. 25 de D.S. 070-2013-PCM y la Tercera Disposición Complementaria Final del D.S. 026-2016-PCM. Su autenticidad e integridad pueden ser contrastadas a través de la siguiente dirección web: Url: <https://sgd.serfor.gob.pe/validadorDocumental/> Clave: VNUGUF1



COMUNIDAD LUQUINA CHICO – PUNO: VISTA DESDE PARTE ALTA



COMUNIDAD LUQUINA CHICO – PUNO: VISTA DESDE PARTE LAGO TITICACA



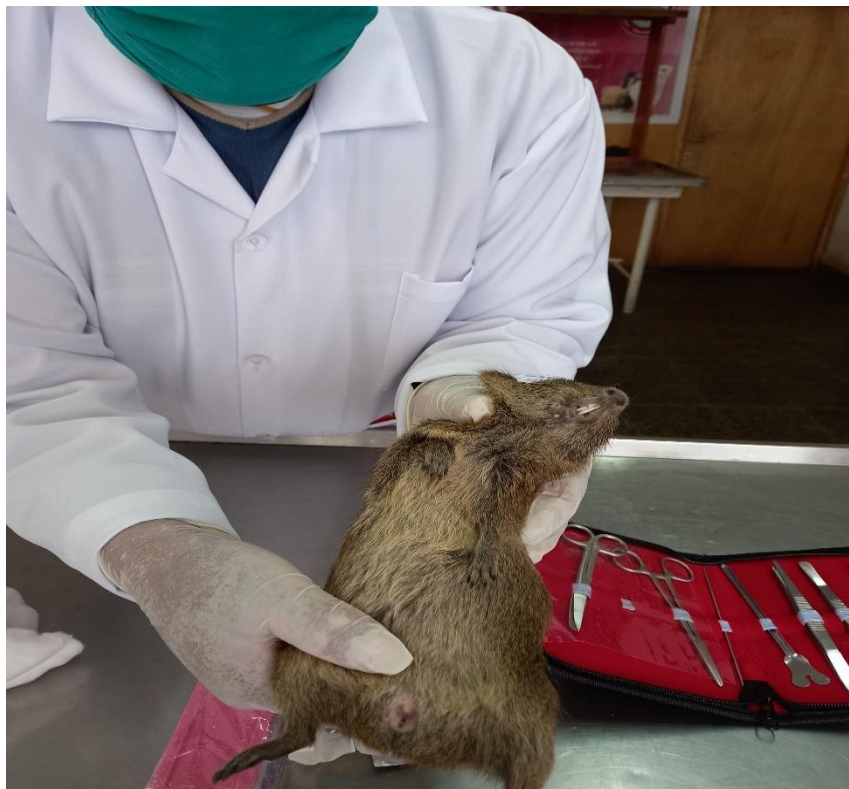PROCEDIMIENTO DE COLECTA DE CUYES SILVESTRE EN LA COMUNIDAD LUQUINA CHICO



IDENTIFICACION DE SEXO DE LOS CUYES SILVESTRE MACHO



IDENTIFICACION DE SEXO DE LOS CUYES SILVESTRES COBAYA



COLECCIÓN DE CUYES SILVESTRES EN JAULA PREFABRICADO DE CAJAS DE CARTON



MUESTRAS CONSEGUIDAS EN JAULAS PREFABRICADAS DE MALLA DE ALAMBRE



PRESENTACION DE MUESTRAS Y HERRAMIENTAS



DESCRIPCION MORFOLOGICA DEL CUY SILVESTRE (*Cavia tschudii*)



PREPARACION DE FORMOL PARA CONSERVACION Y INDURACION



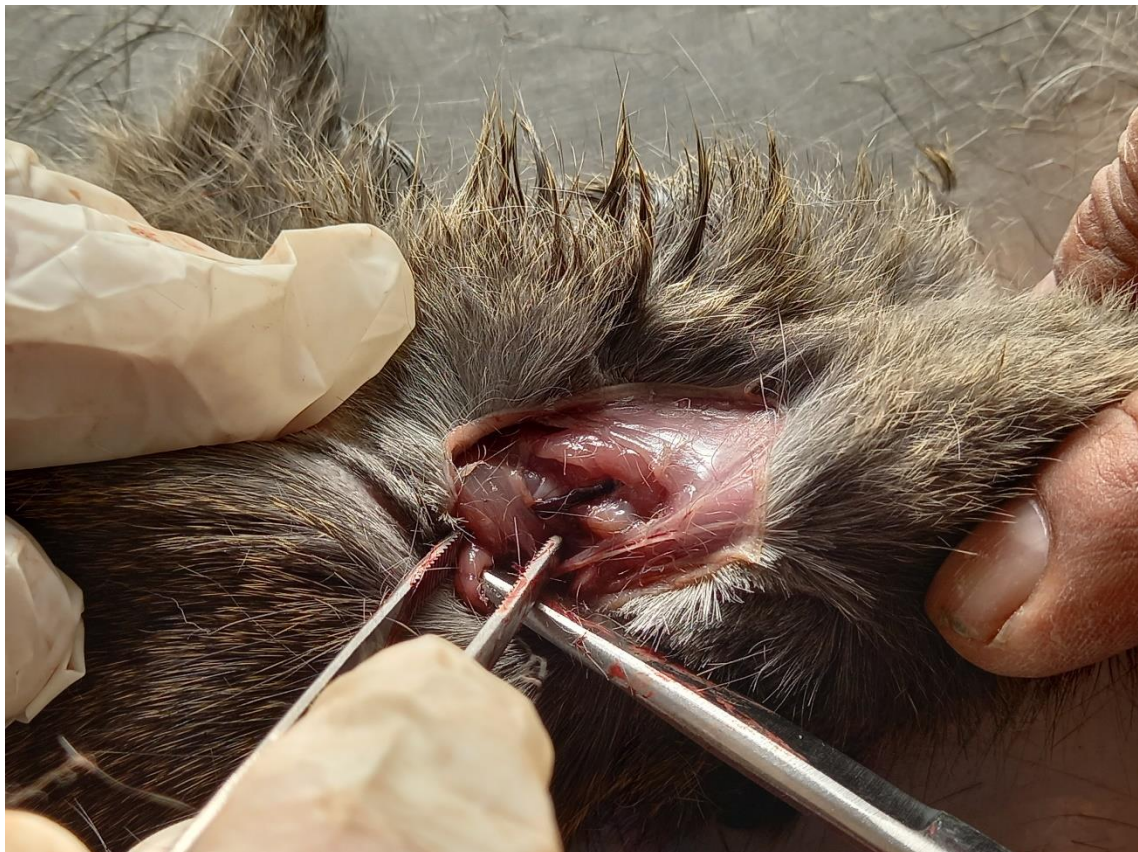CLOROFORMO PARA EL ANESTESIA DE LAS MUESTRAS



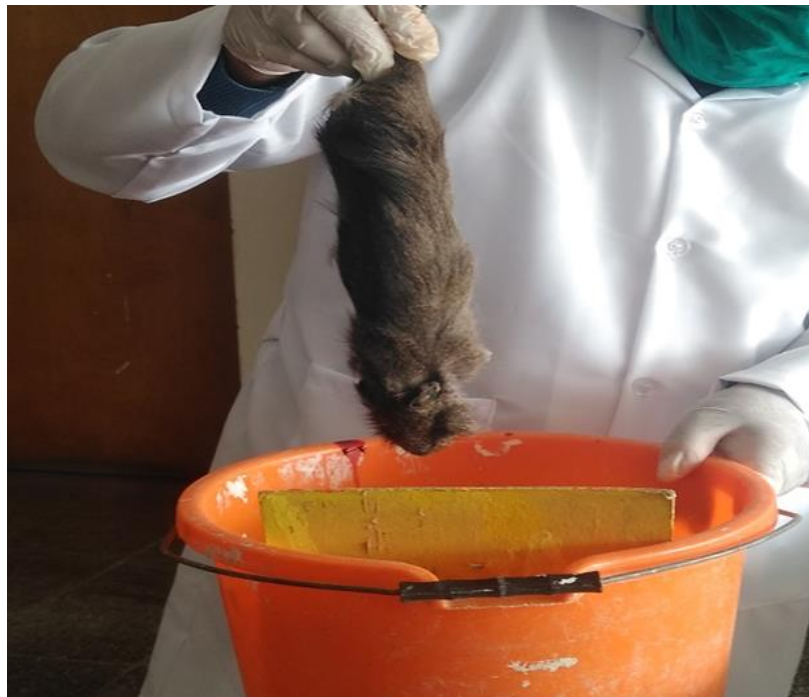INHALACION DE CLOROFORMO A LOS CUYES SILVESTRES



INSICION PARA LA SANGRIA Y UBICACIÓN DE LA VENA YUGULAR Y ARTERIA CAROTIDA



PROCESO DE SANGRIA DE LOS CUYES SILVESTRES



FORMOLIZACION E INDURACION DE LOS CUYES SILVESTRES



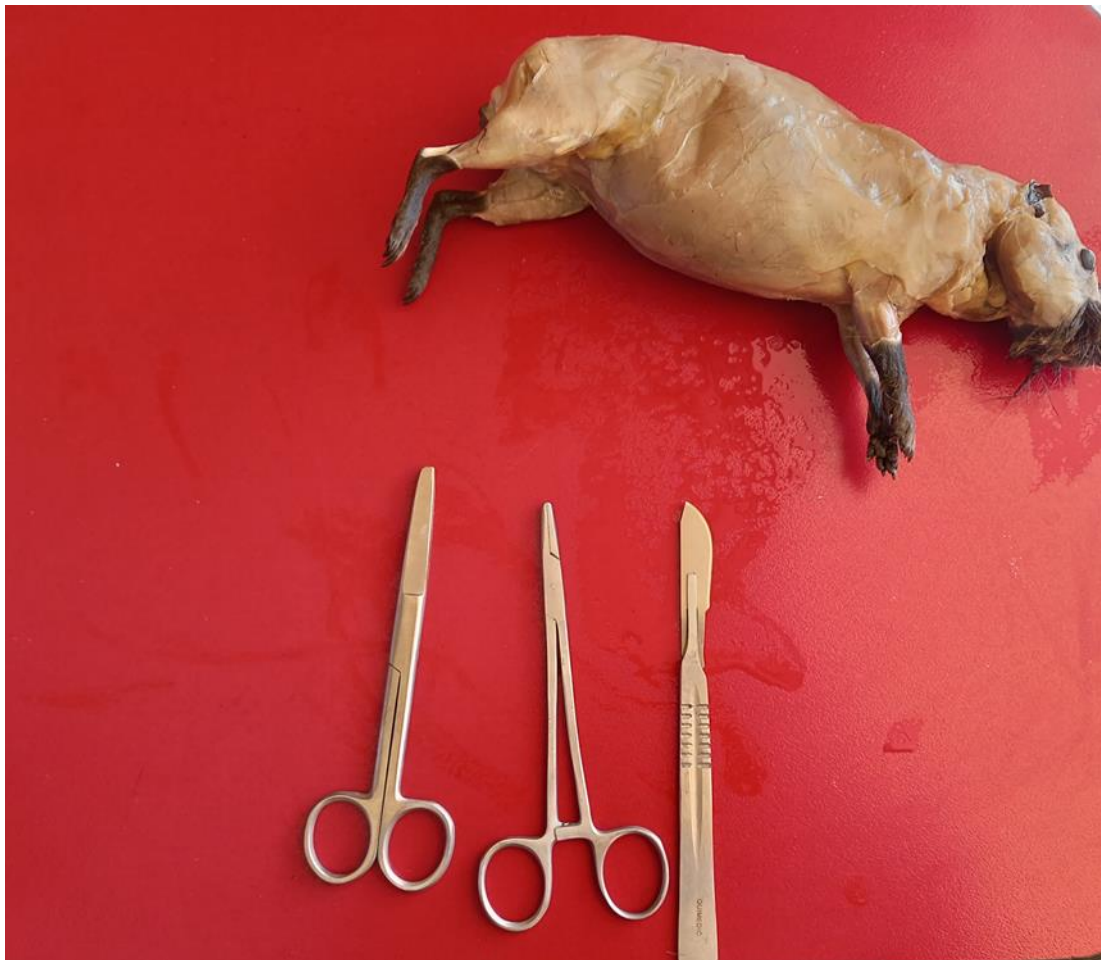CUYES FORMOLIZADOS PARA CONSERVACION



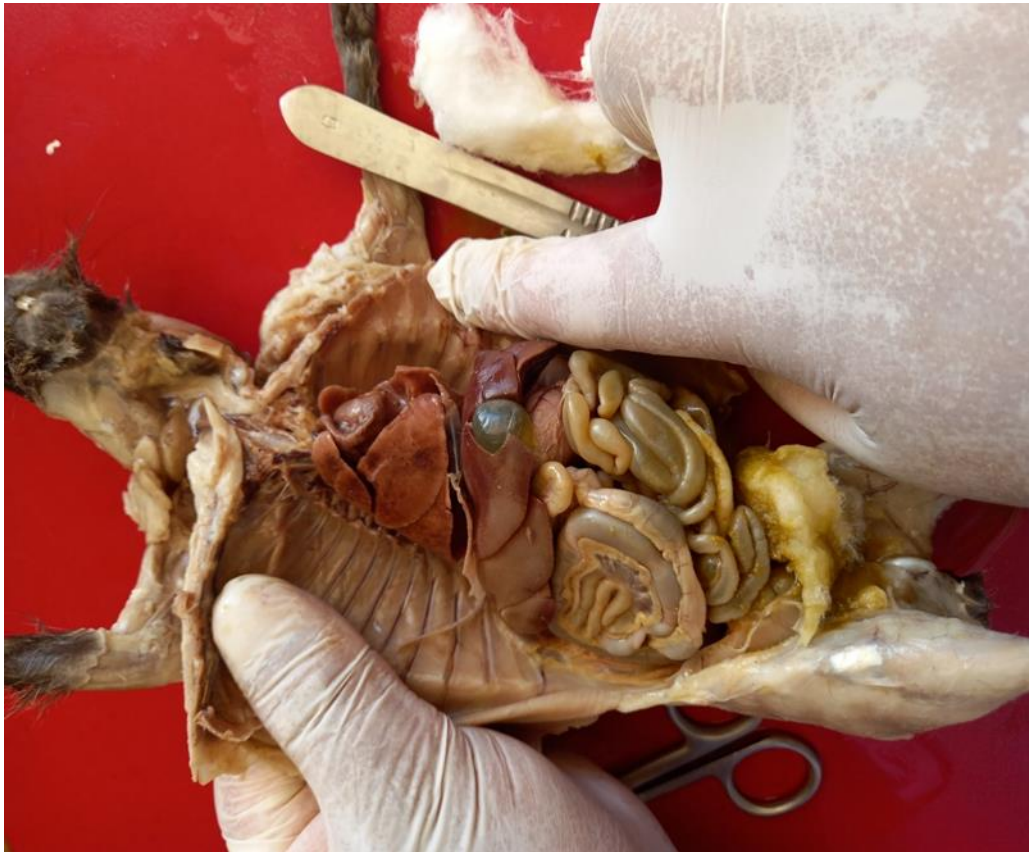CONSERVACION DE CUYES CON FORMOL AL 10%



DISECCION DEL CUY SILVESTRE PARA DESCRIPCION MORFOLOGICA



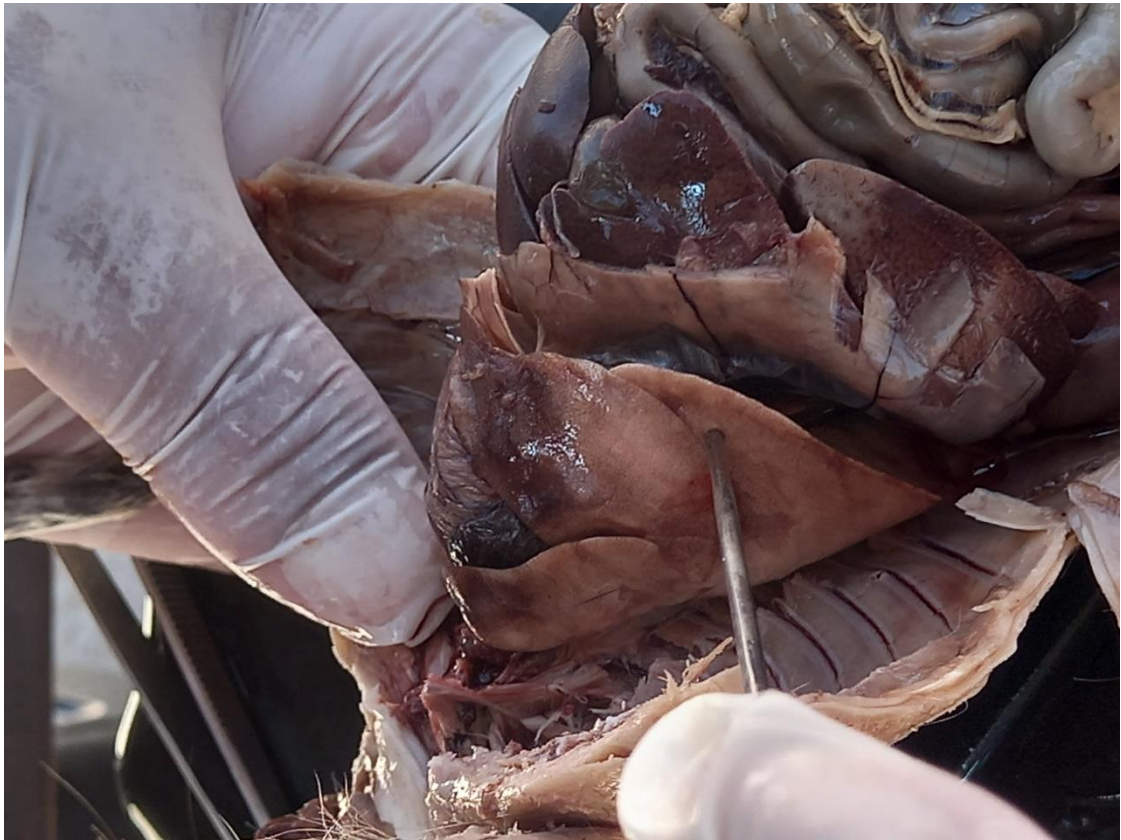
DESCRIPCION MACROSCOPICA DE PULMONES DEL CUY SILVESTRE



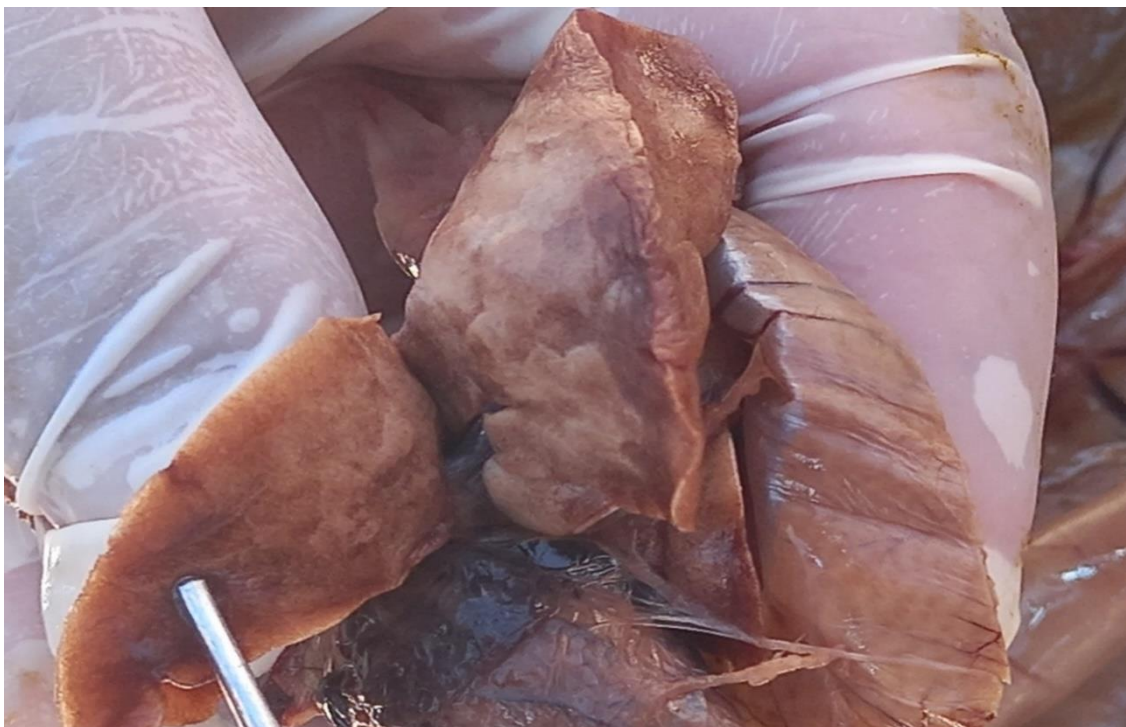DESCRIPCION MACROSCOPICA VISTA PROXIMAL



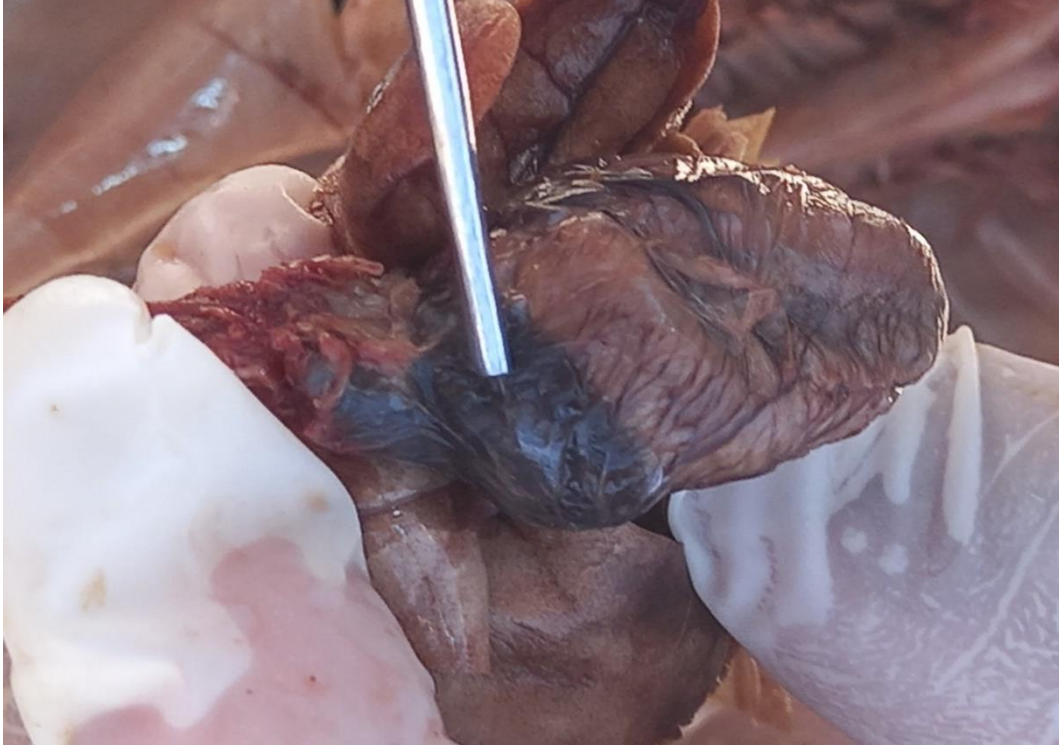DESCRIPCION MACROSCOPICA DE LOS LOBULOS DEL PULMON IZQUIERDO



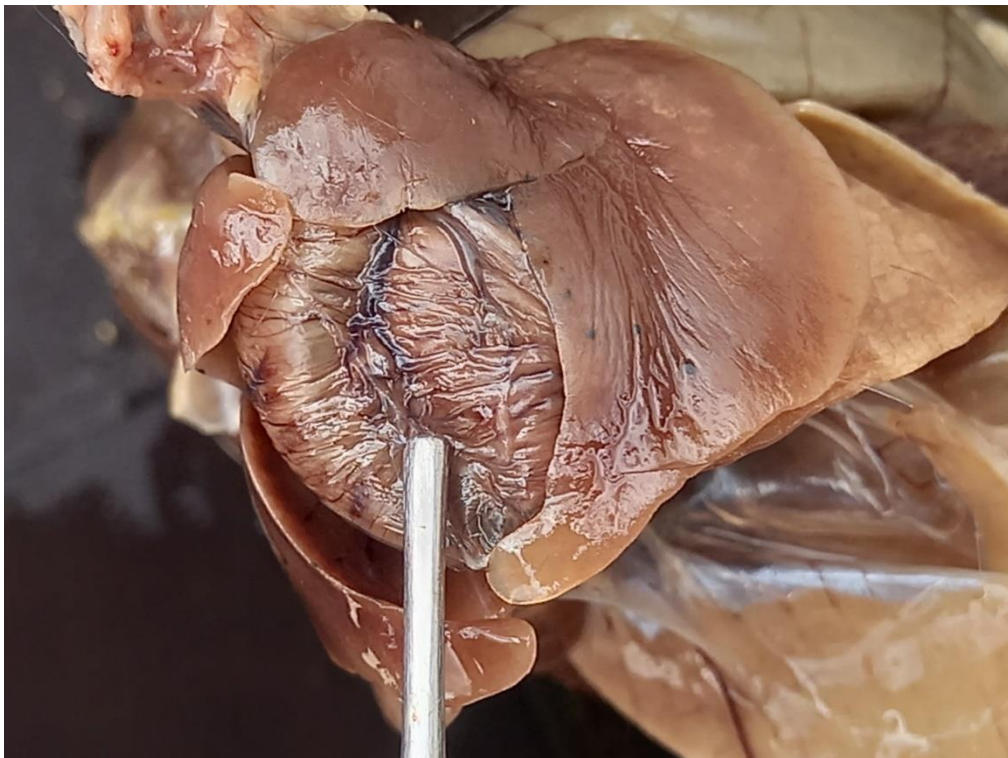
DESCRIPCION MACROSCOPICA DE CARA VENTRAL DE LOS LOBULOS



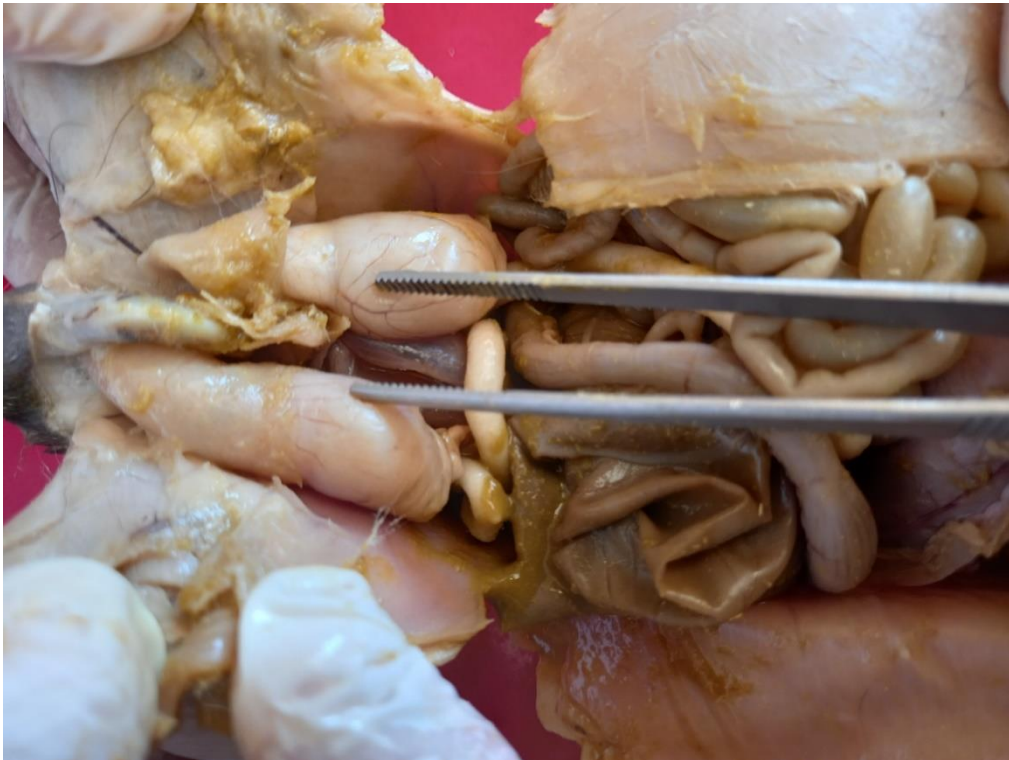DESCRIPCION MACROSCOPICA DEL CORAZON: AURICULAS DEL CUY SILVESTRE



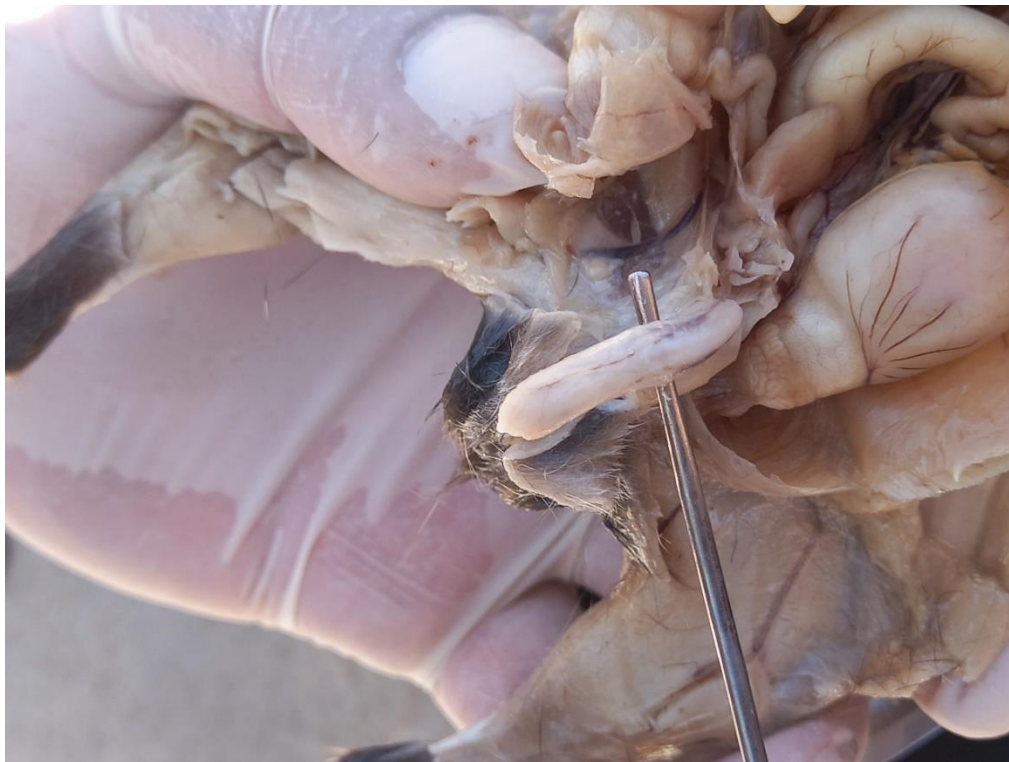DESCRIPCION MACROSCOPICA DEL CORAZON: LOS VENTRICULOS DEL CUY SILVESTRE



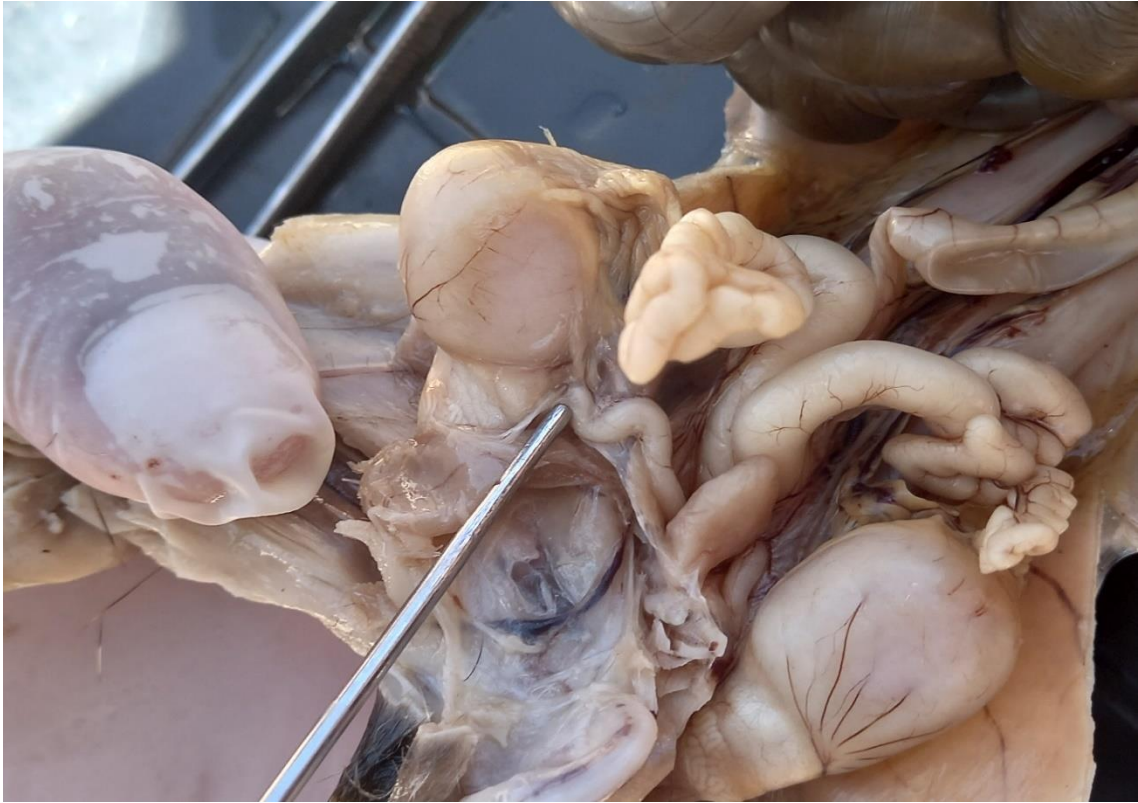DESCRIPCION MACROSCOPICA DEL ORGANO REPRODUCTOR MACHO: LOS TESTICULOS DEL CUY SILVESTRE



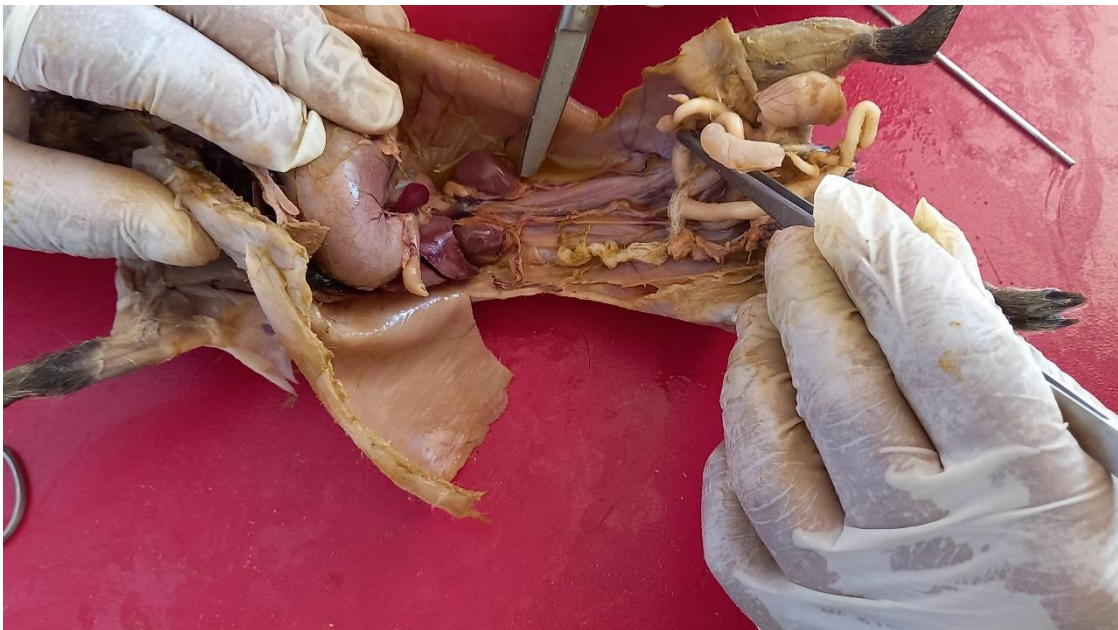DESCRIPCION MACROSCOPICA DEL PENE DEL CUY SILVESTRE



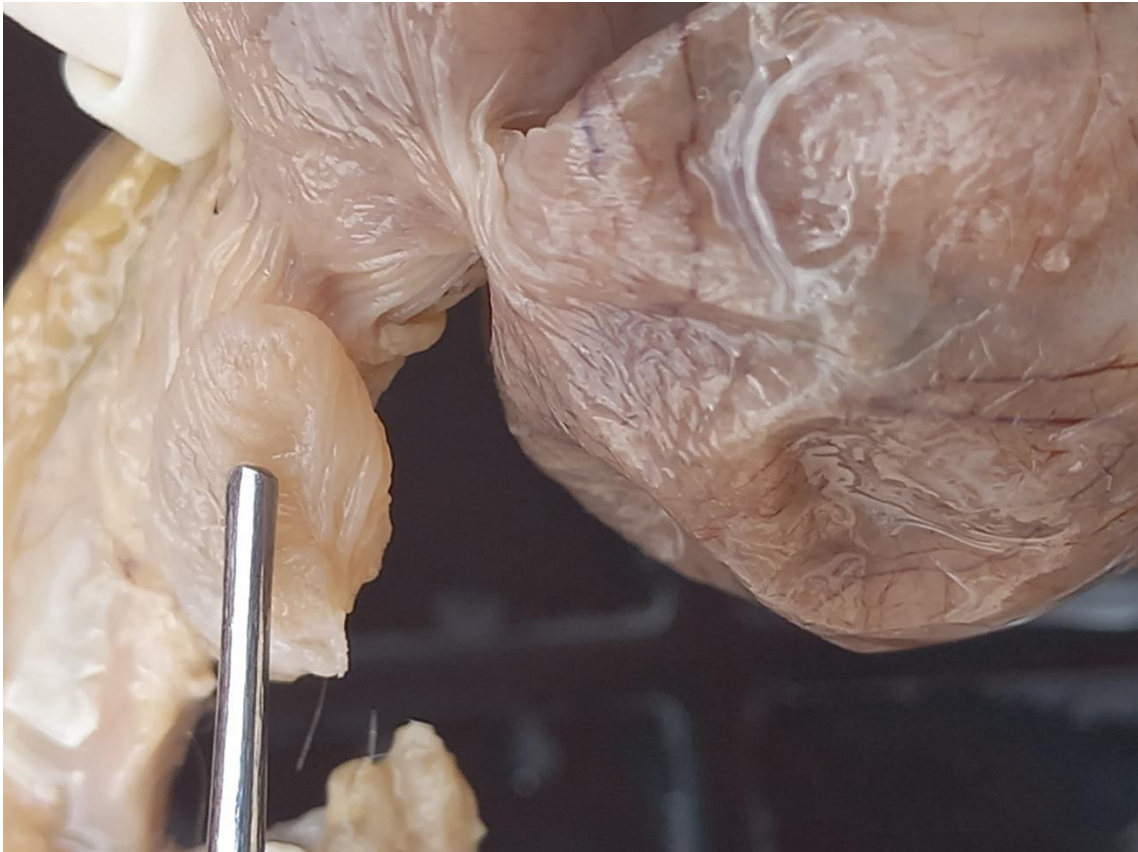DESCRIPCION MACROSCOPICA DE LAS VESICULAS SEMINALES



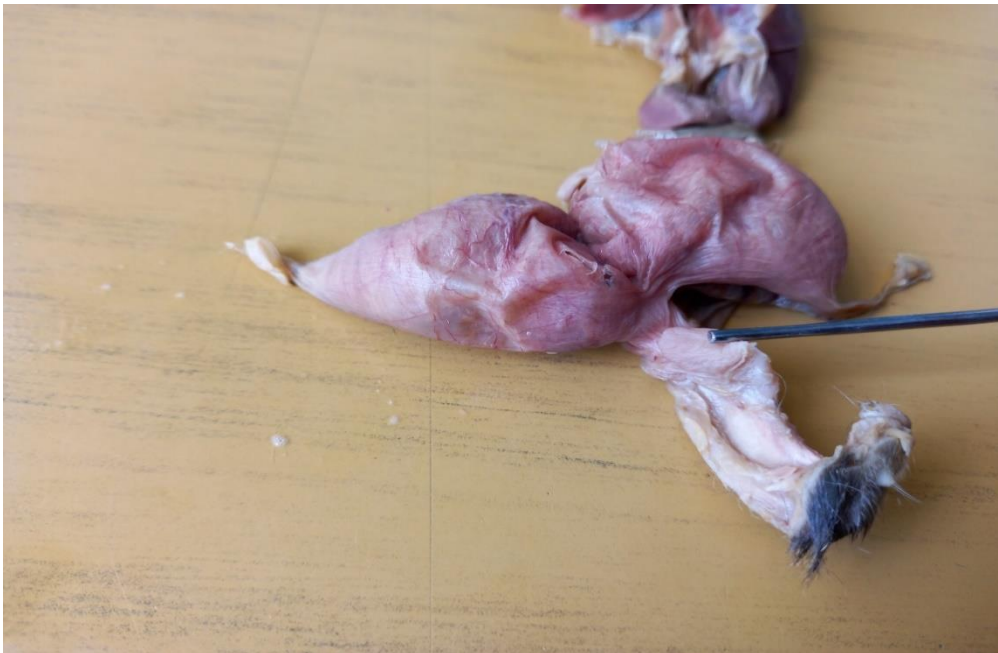DESCRIPCION MACROSCOPICA DE RIÑÓN DEL CUY SILVESTRE



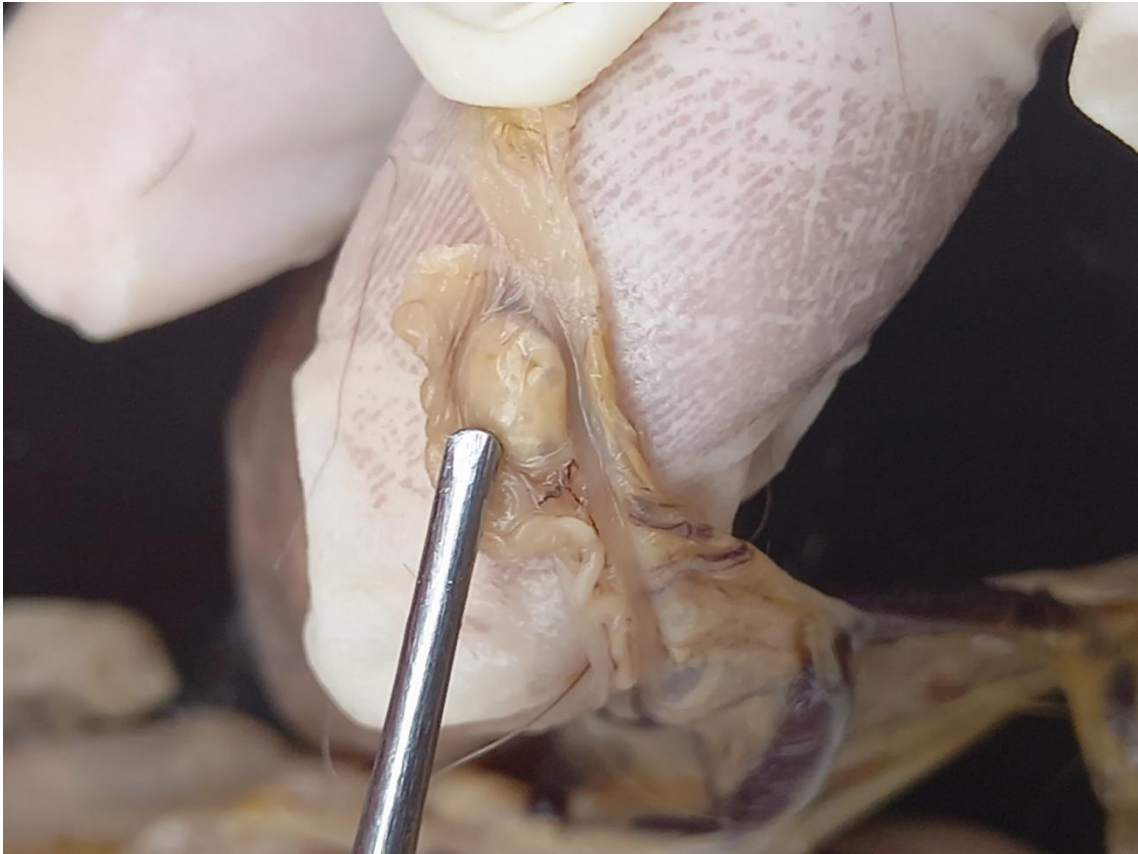
DESCRIPCION MACROSCOPICA DE LA VEJIGA DEL CUY SILVESTRE



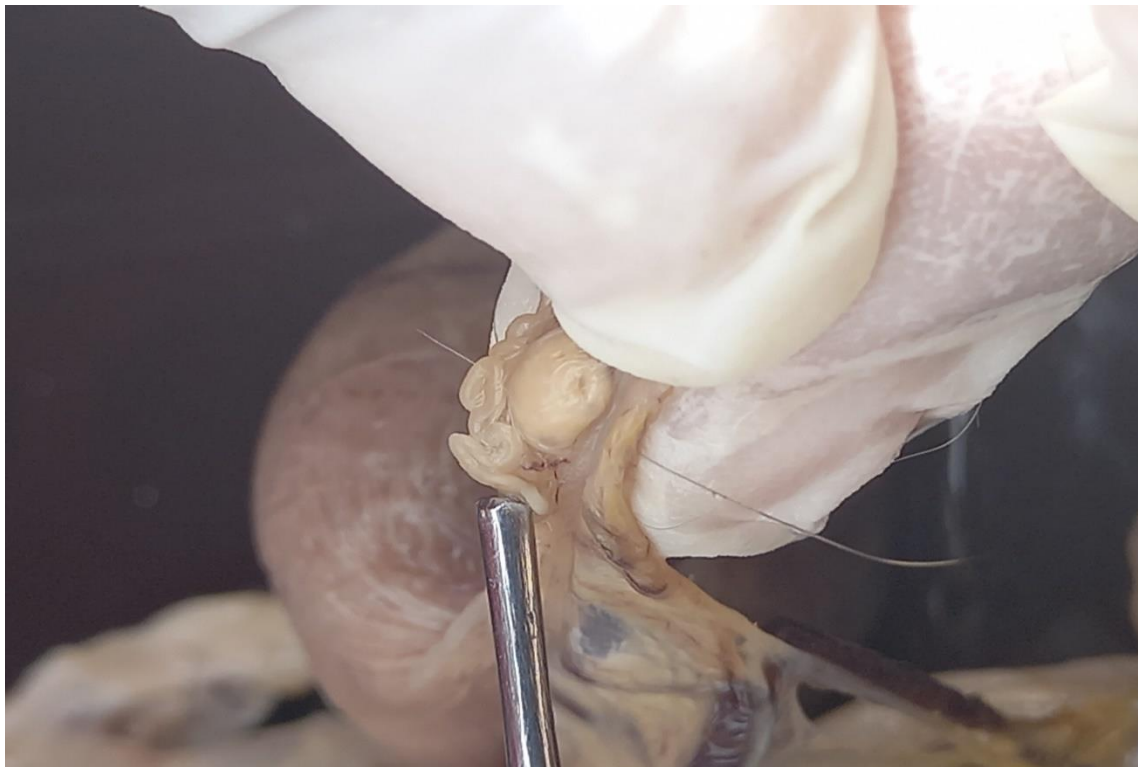ORGANO REPRODUCTOR DE LA HEMBRA O COBAYA



DESCRIPCION MACROSCOPICA DEL OVARIO DEL COBAYA



DESCRIPCION MACROSCOPICA DEL OVIDUCTO DE LA COBAYA



DESCRIPCION MACROSCOPICA DEL FETO DE LA COBAYA

