

**UNIVERSIDAD NACIONAL DEL ALTIPLANO**  
**FACULTAD DE MEDICINA VETERINARIA Y ZOOTECNIA**  
**ESCUELA PROFESIONAL DE MEDICINA VETERINARIA Y ZOOTECNIA**



**Anatomía arterial del Pene de la Alpaca**

**TESIS:**

**PRESENTADA POR:**

**Bach. Felix Alfonso Turpo Barrios**

**PARA OPTAR EL TÍTULO PROFESIONAL DE:**

**MÉDICO VETERINARIO Y ZOOTECNISTA**

**PUNO – PERÚ**

**2017**

UNIVERSIDAD NACIONAL DEL ALTIPLANO  
FACULTA DE MEDICINA VETERINARIA Y ZOOTECNIA  
ESCUELA PROFESIONAL DE MEDICINA VETERINARIA Y ZOOTECNIA

TESIS

**Anatomía Arterial del Pene de la Alpaca**

PRESENTADA POR EL BACHILLER:

FELIX ALFONSO TURPO BARRIOS

PARA REALIZAR EL INFORME DE INVESTIGACIÓN Y OPTAR EL TÍTULO  
PROFESIONAL DE:

MÉDICO VETERINARIO Y ZOOTECNISTA

APROBADA POR EL JURADO REVISOR CONFORMADO POR:

PRESIDENTE DE JURADO	:	.....  MVZ. Daniel H. Ramos Dueñas
PRIMER MIEMBRO	:	.....  M.V. Oscar E. Carreón Panca
SEGUNDO MIEMBRO	:	.....  D. Sc. Zacarías Condemayta Condemayta
DIRECTOR DE TESIS	:	.....  MVZ. Harold S. Portocarrero Prado
ASESOR DE TESIS	:	.....  MVZ. Jorge Maximo Torres Gonzales


PUNO – PERÚ

2017

Área: Morfología animal  
Tema: Anatomía

**DEDICATORIA:**

*A nuestro creador, **DIOS**  
que siempre nos guarda  
y nos guía y nos dejó su  
palabra para respetarla y  
cumplirla, por darme la  
vida y nunca  
abandonarme.*



*A mí querida familia, mi esposa  
**Stephanie y mi hijo Esteban  
Emanuel**, quien día a día me  
da las fuerzas y me motivan  
para seguir adelante juntos  
como un verdadero equipo.*

*A mis queridos padres  
**Eleuterio y Eusebia** por  
su gran cariño, apoyo,  
sacrificio y aliento  
constante que hicieron  
posible de haberme  
educado y sacado  
adelante.*

## AGRADECIMIENTO

A DIOS mi Padre, por ser el gran guiador de mi vida.

A la Facultad de Medicina Veterinaria y Zootecnia de la Universidad Nacional del Altiplano, por haberme acogido en sus claustros y a cada uno de los docentes por haberme brindado sus sabias enseñanzas.

Al Dr. Harnold Portocarrero Prado docente de la facultad Medicina Veterinaria y Zootecnia, UNA-PUNO por su orientación y asesoría para la técnica de látex.

## INDICE

RESUMEN.....	vi
I. INTRODUCCION.....	1
II. REVISIÓN DE LITERATURA .....	2
2.1. LA ANATOMÍA DEL PENE EN ALPACAS: .....	2
2.2. ARTERIAS DEL PENE EN ANIMALES: .....	3
2.3. ARTERIAS DEL PENE EN EQUINO .....	3
2.4. ARTERIAS DEL PENE EN PORCINO:.....	6
2.5. ARTERIAS DEL PENE EN CANINOS:.....	8
2.6. ARTERIAS DEL PENE EN RUMIANTES MAYORES (VACUNOS): .....	11
2.7. ARTERIAS DEL PENE EN RUMIANTE MENORES (OVINO Y CAPRINO):	13
2.8. ANTECEDENTES DE LA IRRIGACION ARTERIAL DEL PENE EN ALPACAS: .....	14
III. MATERIALES Y MÉTODOS.....	16
IV. RESULTADOS Y DISCUSIÓN .....	20
V. CONCLUSIONES .....	29
VI. RECOMENDACIONES .....	30
VII. REFERENCIA BIBLIOGRAFICA.....	31
Anexos .....	33

## RESUMEN

El trabajo de investigación sobre la Descripción de la Circulación Arterial del Pene de la Alpaca, se realizó en el Laboratorio de Anatomía Animal de la Facultad de Medicina Veterinaria y Zootecnia de la Universidad Nacional del Altiplano – Puno. Se utilizaron 12 alpacas adultas procedentes del Distrito de Ilave, Provincia de El Collao de la Región Puno; habiéndose aplicado las técnicas de perfusión - disección y perfusión - corrosión arterial. Ambas técnicas se complementaron y permitieron describir que la arteria aorta abdominal se divide en ambos lados dando irrigación paralela, dando lugar a la arteria iliaca interna que a nivel de la vejiga urinaria se divide en arterias glútea caudal que se dirige hacia dorsal y la arteria pudenda interna, esta última luego de recorrer hacia ventral emite una rama ventral denominada arteria urogenital. La arteria pudenda interna continúa su recorrido hacia ventral y caudal; y a la altura de la sínfisis púbica cambia de nombre como arteria del pene esta última emite tres ramas: La arteria bulbouretral, la arteria profunda del pene y la arteria dorsal del pene. La arteria bulbouretral se direcciona dorsalmente e irriga la glándula bulbouretral; la arteria profunda del pene se dirige hacia caudal y medial para irrigar junto con su homólogo del lado opuesto a la región de la raíz del pene. La arteria dorsal del pene nace de la unión que deriva de las arterias penianas izquierda y derechas y tomar un trayecto siguiendo el dorsalmente al pene hasta el glande emitiendo en su trayecto numerosas ramillas hacia ventral que se introducen para irrigar el cuerpo y el glande del pene.

Palabras clave: Alpaca, arteria, dorsal, pene, pudenda

## I. INTRODUCCION

A nivel nacional la población de alpacas es de 3'685,500 de los cuales 1'427,816 se encuentran en la Región de Puno según el IV censo realizado por el INEI en el 2013; La alpaca gracias a las cualidades competitivas que presenta, como su fibra, carne, pieles, se incorpora en la actualidad como animales ornamentales y de compañía (Torres *et al.*, 2014).

La reproducción es un factor importante para la perpetuación de una especie; en el macho los órganos reproductores son los testículos, el órgano copulador (pene) y órganos anexos. El pene, órgano masculino de copulación está compuesto principalmente de tejido eréctil; así mismo, puede dividirse en raíz, cuerpo y glande según a lo mencionado por Sisson y Grossman (2005), su nutrición y oxigenación se da por una serie de arterias; König y Liebich (2011) menciona que la vascularización del pene, está a cargo de la arteria pudenda interna; por otra parte, el mismo autor describe que la erección se inicia con la rigidez de los cuerpos cavernosos, seguida por el llenado por congestión venosa de los pequeños espacios del cuerpo esponjoso. Este fenómeno describiría la importancia que tiene la vascularización y su fisiología en el pene.

En la alpaca, las arterias que irrigan el órgano copulador han sido descritas en forma superficial; es por ello, que en esta oportunidad nos hemos propuesto realizar la Descripción de la Circulación Arterial del Pene de la Alpaca, el cual contribuirá a la formación y conocimiento de la irrigación de este órgano.



## II. REVISIÓN DE LITERATURA

### 2.1. LA ANATOMÍA DEL PENE EN ALPACAS:

El prepucio es una doble invaginación de la piel, presentando en la punta del prepucio pelos largos alrededor del agujero, la capa interna se dirige hacia atrás desde el agujero prepucial desprovista de pelos (Cardoso, 1954), alberga al pene desde la región inguinal hasta la región umbilical, la capa externa es la piel, sobresale en forma de pezón dirigido hacia abajo y hacia atrás, la capa visceral envuelve fuertemente al pene en su porción anterior y suelta en su porción posterior (Alanocca, 1978).

El pene está situado en la región púbica y umbilical compuesta por raíz, cuerpo y glande, la raíz se origina en las partes laterales del arco isquiático por detrás de la glándula bulbo uretral, los ligamentos suspensorios del pene se insertan en la sínfisis isquiática. El cuerpo del pene se origina en la unión de los pilares que están ligeramente inclinados hacia abajo luego se continúa en sentido horizontal hacia adelante, situado en la región perineal e inguinal cuya consistencia es fibroelastica de color blanquecino y de forma cilíndrica. El glande es de forma cilíndrica, la porción craneal termina en forma bífida, uno de ellos de mayor longitud ocupa la porción dorsal que corresponde al cuerpo cavernoso y la otra de menor longitud constituye la prolongación uretral, la porción caudal es cilíndrica y se adelgaza gradualmente, el proceso del glande de mayor longitud tiene 0.7 cm y el proceso uretral de menor longitud es de 0.4 cm. La uretra peneana empieza en la raíz del pene y termina en la prolongación uretral, tiene una



relación dorsal con el cuerpo cavernoso del pene y ventralmente con el cuerpo cavernoso sub uretral. (Alanocca, 1978; Cardoso, 1954).

## **2.2. ARTERIAS DEL PENE EN ANIMALES:**

La vascularización del pene, está a cargo de la arteria pudenda interna. En el arco isquiático la arteria pudenda interna se subdivide en la arteria del bulbo del pene (para el cuerpo eréctil de la uretra), la arteria profunda del pene (para los cuerpos cavernosos del pene) y las arterias dorsales del pene, que se dirige hasta la punta del pene y la irriga. Para el extremo libre del pene también se agregan ramas de la arteria pudenda externa que forma anastomosis con la arteria del pene y también irriga el prepucio (König y Liebich, 2011).

## **2.3. ARTERIAS DEL PENE EN EQUINO**

### **2.3.1. Arterias iliacas internas:**

Las arterias iliacas internas (anteriormente epigástricas) son la bifurcación de la Aorta abdominal bajo las vértebras Lv o Lvi. Divergen en un ángulo de 60° y cada uno pasa caudal bajo el ala del sacro, se inclinan ventralmente sobre la superficie pelviana del cuerpo del ilion, a lo largo del borde ventral de la cabeza iliaca del obturador interno, y se dividen, ventral a la articulación lumbosacra, en arteria glútea caudal y pudenda interna. Las principales ramas son: el sexto par (algunas veces el quinto); la arteria glútea caudal (ramas sacras, arteria caudal media, arteria caudal ventrolateral; arteria glútea craneal); arteria pudenda interna (arteria umbilical,

arteria urogenital, arteria perianal ventral, arteria del pene) (Sisson y Grossman, 2005).

### 2.3.2. La arteria glútea craneal:

Es la rama mayor del glúteo caudal; surge ligeramente caudal a las ramas terminales de la arteria iliaca interna y pasa, lateralmente, a través del foramen isquiático mayor y se divide en varias ramas en el momento de emerger; estas ramas entran en los glúteos. Durante su curso, proporciona las siguientes ramificaciones: la arteria iliolumbar, arteria obturadora (arteria iliaco femoral, arteria nutricia del ilion, rama vestibular, arteria media del pene) (Sisson y Grossman, 2005).

### 2.3.3. La arteria obturadora:

Procede medialmente de la glútea craneal, pasa ventral y caudal sobre la superficie pelviana del cuerpo del ilion, a lo largo del borde ventral de la cabeza iliaca del obturador interno, acompañada por la vena satélite y el nervio, que asienta ventral a la arteria. La arteria obturadora proporciona la arteria iliocofemoral, que pasa ventrolateralmente entre el cuerpo del ilion y el glúteo medio dorsalmente y el iliaco ventralmente y profundiza entre el recto entre el recto femoral y el vasto lateral. Esta acompañada por dos venas satélites. Proporciona ramas colaterales al iliopsoas, a los glúteos, el tensor de la fascia lata y proporciona la arteria nutricional del ilion para terminar en el cuádriceps femoral. Al alcanzar el foramen obturador de la arteria profundiza bajo el obturador interno y

desciende, oblicuamente, a través de la parte lateral del foramen. En esta parte de su recorrido, proporciona una rama vesicular y ramas al obturador interno y a la articulación de la cadera. Emergen del foramen obturador caudal al obturador externo, pasa entre el cuádriceps femoral y al abductor, va caudalmente sobre la superficie ventral del isquion y, en el macho, irriga la mayor parte del cuerpo peneal, y forma la arteria media del pene. Se anastomosa con la arteria craneal del pene, procedente de la pudenda externa, y con la arteria dorsal del pene, procedente de la pudenda interna (Sisson y Grossman, 2005).

#### 2.3.4. **La arteria pudenda interna:**

Nace a nivel de la articulación lumbosacra como rama terminal de la iliaca interna. Pasa caudal y algunas veces ventral, al principio, a lo largo del borde dorsal de la cabeza iliaca del obturador interno, después se hace dorsal a la apófisis isquiática y a la superficie profunda del ligamento o sobre su superficie lateral. Entra de nuevo en la cavidad pelviana, pasa caudalmente sobre el elevador del ano, hasta el arco isquiático, y se divide en arterias perianal ventral, del pene, y del vulvo del pene, en el macho. Esta acompañada caudalmente por el nervio pudendo; sus principales ramas son: la arteria umbilical, arteria urogenital, la arteria perianal ventral (Sisson y Grossman, 2005).

### 2.3.5. La arteria del pene

Puede ser considerada como la continuación directa de la pudenda interna en el macho. Asienta en el lado de la uretra, dorsal del arco isquiático, debajo del bulboesponjoso y se ramifica en el cuerpo esponjoso del pene (a. profunda penis). Antes de proporcionar una pequeña rama al bulbo del pene y otra muy pequeña (a. dorsalis penis) pasa alrededor del arco isquiático, para alcanzar el dorso del pene y anastomosarse con la arteria media del pene (Sisson y Grossman, 2005).

## 2.4. ARTERIAS DEL PENE EN PORCINO:

### 2.4.1. La arteria iliaca interna:

La arteria iliaca interna nace como rama terminal de la aorta abdominal, de 1 a 1.5cm caudal al origen de la iliaca externa, a nivel de la última vértebra lumbar. Pasa hacia la abertura pelviana, craneal a lo largo del musculo iliaco y en el interior de la cavidad pelviana, asienta entre aquel musculo y la parte intrapoeelviana del obturador externo. Atraviesa el ligamento sacrotuberoso ancho por el foramen isquiático mayor y camina sobre la superficie externa de aquel ligamento, lateral a la espina isquiática, hacia el agujero isquiático menor, done termina dividiéndose en arteria pudenda interna y glútea caudal. Durante su curso proporciona las siguientes ramas: la arteria umbilical (arteria deferencial; arteria uterina), arteria iliolumbar; arteria glútea craneal, arteria urogenital (rama deferencial, arteria vesicular caudal, rama prostática); arteria perianal dorsal;

ramas musculares; arteria glútea caudal; arteria pudenda interna (ramas musculares, arteria uretral, arteria perianal ventral, arteria del pene) (Sisson y Grossman, 2005).

#### 2.4.2. Arteria pudenda interna:

Es la otra rama terminal de la iliaca interna cerca de la escotadura isquiática menor, o craneal a ella. Perfora el ligamento sacrotuberal ancho y entra en la parte retroperitoneal de la cavidad pelviana. Pasa caudoventralmente sobre el músculo obturador externo hacia el arco isquiático, en compañía de las venas satélite y del nervio pudendo. Libera las siguientes ramas: ramas musculares, arteria uretral, arteria perianal ventral, arteria del pene (Sisson y Grossman, 2005).

#### 2.4.3. Arteria del pene:

Es la continuación de la pudenda interna alrededor del arco isquiático. Se divide en: arteria del bulbo peneano (a. vulvos penis), que irriga el cuerpo cavernoso del pene y la arteria dorsal del pene. Esta se divide en ramas derecha e izquierda por detrás del segundo arco de la flexura sigmoidea. La rama izquierda está relativamente mejor desarrollada que la derecha; tanto la derecha como la izquierda proporcionan otras pequeñas al musculo retractor del pene. La izquierda cursa luego ventralmente y cerca del fórnix prepucial se divide en ramas prepucial, superficial y profunda. La rama prepucial penetra en la lámina prepucial y se anastomosa con

la arteria pudenda externa. La rama superficial pasa entre la capa prepucial interna y la túnica albugínea del pene, mientras que la rama profunda, después de penetrar en la albugínea, se ramifica en el cuerpo cavernoso (Sisson y Grossman, 2005).

## **2.5. ARTERIAS DEL PENE EN CANINOS:**

### **2.5.1. Arteria iliaca interna:**

Estas arterias son pares y surgen de la parte terminal de la aorta abdominal, ventral al extremo caudal de la vertebral Lvii. La arteria iliaca interna termina por dividirse en arteria glútea caudal y pudenda interna. Proporciona las siguientes ramas: arteria umbilical; arteria glútea caudal (arteria iliolumbar, arteria glútea craneal, las ramas musculares, arteria caudal lateral, arteria perianal dorsal); la arteria pudenda interna (arteria urogenital) (Sisson y Grossman, 2005).

### **2.5.2. Arteria pudenda interna:**

Es relativamente más pequeña y ventral; es la rama terminal de la iliaca interna. Pasa caudalmente a la fosa isquiorrectal, a lo largo de la superficie lateral del recto, musculo elevador del ano y coccígeo. En el borde caudal del coccígeo describe un arco medialmente entre el obturador interno y elevador del ano hasta el extremo caudal y de la sínfisis pelviana. Aquí se divide en arteria perianal ventral y del pene o del clítoris. Acompañada del nervio pudendo en su curso y proporciona las siguientes ramas: arteria urogenital (arteria del

conducto deferente, arteria rectal media, rama uretral, arteria prostática, arteria perianal ventral, la arteria del pene).

### **2.5.3. Arteria del pene:**

Es la otra rama terminal de la pudenda interna en el arco isquiático, asumiendo su continuación distal por detrás del origen de la perianal o tronco común de ambas arterias perianal ventral y rectal caudal. Es un vaso muy corto que, normalmente, que carece de ramas colaterales, se exceptúa la arteria uretral en el macho, la cual ya se ha descrito antes. De una forma tanto variable se divide en las siguientes ramas: arteria del bulbo del pene (Sisson y Grossman, 2005).

#### **A. Arteria del bulbo del pene:**

Pasa caudoventralmente y entra en el bulbo del pene inmediatamente proximal a la unión de las raíces del pene. Aquí se divide en una rama dorsal y otra ventral, e irriga el bulbo de aquel órgano, el bulbo esponjoso de la uretra y la porción mayor del glande. La arteria del bulbo del pene puede surgir también de la arteria profunda de dicho órgano (Sisson y Grossman, 2005).

#### **B. Arteria profunda del pene:**

Cursa ventrocaudalmente por el lugar de unión de ambas raíces al cuerpo del pene. Después de dividirse en varias ramas atraviesa la túnica albugínea para irrigar el cuerpo cavernoso del pene, incluyendo también el *os penis* (Sisson y Grossman, 2005).



### C. Arteria dorsal del pene

Cursa entre el musculo uretral y la raíz del pene hasta el *dorsum penis*, extendiéndose hacia el glande. En el bulbo del glande se divide en ramas profunda superficial y prepucial, la rama profunda, después de atravesar la túnica albugínea del cuerpo cavernoso del pene, alcanza la superficie dorsolateral del *os penis* profundo al *bulbus glandis*. La rama superficial desciende a lo largo de la cara lateral del *bulbos glandis* y cursa hacia la punta del glande, profunda y su epitelio. Aquí vasculariza las capas externa e interna del prepucio. La rama prepucial se divide en varias pequeñas ramas que cursan a lo largo de la cara dorsal y dorsolateral del bulbo hasta el fórnix prepucial y junto con ramas de la arteria pudenda interna, irrigan la capa interna del prepucio. La arteria dorsal del pene, durante su curso, proporcionan pequeñas ramas a la túnica albugínea del pene y musculo retractor del pene y no irriga el cuerpo del pene (Sisson y Grossman, 2005).

En carnívoros la arteria del pene es la otra rama terminal de la pudenda interna en el arco isquiático asumiendo su continuación distal por detrás del origen de la perineal o tronco común de ambas arterias perineal, ventral y rectal caudal, la arteria del bulbo del pene que pasa caudoventralmente y entra en el bulbo del pene inmediatamente proximal a la unión de las raíces del pene, aquí se divide en una rama dorsal y otra ventral e irriga el bulbo de aquel órgano, el cuerpo esponjoso, la parte esponjosa de la uretra, y la porción mayor del glande. La arteria del bulbo del pene puede surgir

también de la arteria profunda de dicho órgano (Shwarze y Roldan. 1970). La arteria profunda del pene en carnívoros cursa ventricularmente por el lugar de la unión de ambas raíces del cuerpo del pene, después de dividirse en varias ramas atraviesa la túnica albugínea, para irrigar el cuerpo cavernoso incluyendo también el os penis. La arteria dorsal del pene cursa entre el musculo uretral y la raíz hasta el dorso, extendiéndose hacia el bulbo del glande, la que se divide en ramas profundas superficiales prepucial. (Habel. 1970).

## **2.6. ARTERIAS DEL PENE EN RUMIANTES MAYORES (VACUNOS):**

### **2.6.1. Arteria iliaca interna:**

Se sitúan, caudal a lo largo lateral al ala del sacro, hacia la cavidad pelviana y sobre el ligamento sacrotuberal ancho. Cerca del borde craneal del foramen isquiático menor, la arteria iliaca interna termina por constituir la arteria pudenda interna y glútea caudal. De su superficie dorsal nace la sexta y, algunas veces la quinta lumbar. Las ramas colaterales de la arteria iliaca interna son: la arteria umbilical (la arteria del conducto deferente, la arteria uterina, la rama ureterica, arterias vesiculares craneales); arteria iliolumbar, arteria glútea craneal; arteria urogenital (rama deferente, arteria prostática, rama uretral); arteria urogenital (rama uterina, arteria vesicular caudal, rama uretral); arteria glútea caudal; ramas obturadoras; arteria pudenda interna (arteria rectal caudal, arteria perianal ventral, arteria del pene) (Sisson y Grossman, 2005).

### 2.6.2. Arteria pudenda interna:

Continua directa de la iliaca interna, relativamente grande del macho, puede ceder una rama a la porción intrapelviana del musculo obturador externo (Habel, 1970), Proporciona una rama al musculo coccígeo y al elevador del ano y cursa caudalmente a lo largo de la cara lateral de los músculos procedentes; proporciona así mismo, a la uretra pelviana (*a. uretralis*) y a las glándulas sexuales accesorias. En el macho proporciona las siguientes ramas: arteria rectal caudal, arteria perianal ventral, arteria del pene (arteria del bulbo, arteria profunda del pene, arteria dorsal del pene) (Sisson y Grossman, 2005).

### 2.6.3. Arteria del pene:

Es la porción corta de la pudenda interna por detrás del arco isquiático, que pronto se divide en las siguientes ramas: arteria del bulbo; arteria profunda del pene; arteria dorsal del pene) (Sisson y Grossman, 2005).

#### A. Arteria del bulbo (*a. bulbi penis*)

Irriga el bulbo del pene (Sisson y Grossman, 2005).

#### B. Arteria profunda del pene

Se ramifica en el cuerpo cavernoso del órgano (Sisson y Grossman, 2005).

#### C. Arteria dorsal del pene

Cursa a lo largo del dorso del pene hasta el glande y proporciona ramificaciones al prepucio. La arteria principal del prepucio es la arteria recurrente, una arteria impar, que se

ramifica de la arteria epigástrica superficial caudal, la cual cursa a lo largo de la superficie dorsal (Ashdown, 1958). Algunas veces, la arteria dorsal derecha e izquierda del pene forman un tronco simple. (Sisson y Grossman, 2005).

## **2.7. ARTERIAS DEL PENE EN RUMIANTE MENORES (OVINO Y CAPRINO):**

### **2.7.1. Arteria iliaca interna:**

Después de un corto trayecto. Las arterias iliacas internas, derecha e izquierda, se separan y cursan caudalmente sobre la cara medial del ligamento sacrotuberal ancho. Cerca del foramen isquiático menor, terminan en arterias pudendas internas y glútea caudal. Proporciona las siguientes ramas: la arteria umbilical; arteria iliolumbar; arteria glútea craneal; arteria urogenital; arteria glútea caudal; arteria pudenda interna (arteria perineal ventral, arteria del pene) (Sisson y Grossman, 2005).

### **2.7.2. Arteria pudenda interna**

Es la terminación relativamente pequeña de la arteria iliaca interna, pasa caudalmente hacia el arco isquiático y está más desarrollado en el macho, por detrás del arco isquiático se convierte en la arteria dorsal del pene (Tanudimadja *et al.*, 1969). En algunas muestras puede que termina en el arco isquiático de la cabra y, en ocasiones, una rama de la pudenda externa compensa la arteria dorsal del pene (Magilton *et al.*, 1969) en la oveja, proporciona las siguientes ramas: la arteria perianal ventral, la arteria del pene (arteria del bulbo del pene, arteria profunda del pene, arteria dorsal del pene) (Sisson y Grossman, 2005).

### 2.7.3. La arteria del pene

Es un tronco muy corto que, variablemente, se forma en la terminación de la iliaca interna, proporcionando las siguientes ramas: arteria del bulbo del pene, arteria profunda del pene, arteria dorsal del pene (Sisson y Grossman, 2005).

#### A. La arteria dorsal del pene:


Puede ser unilateral en la oveja y la cabra. Cursa alrededor del arco isquiático y pasa a lo largo de la superficie dorsal del pene, irriga este último y su retractor. Se divide en ramas derecha e izquierda; caudal a la flexura sigmoidea proporciona ramas al pene, a su musculo retractor y al glande. En el orificio prepucial, se anastomosa con la arteria epigástrica superficial caudal (Sisson y Grossman, 2005).

### 2.8. ANTECEDENTES DE LA IRRIGACION ARTERIAL DEL PENE EN ALPACAS:

La arteria pudenda interna en su primera porción se dirige caudalmente y a nivel del arco isquiático se orienta hacia adelante ubicándose así, a lo largo del dorso del pene, en cuyo recorrido origina a las ramas dorsal y ventral de la arteria pudenda interna, arteria perianal y profunda del pene, luego continua, como arteria dorsal derecha e izquierda del pene (Ortiz, 1992).

En las alpacas la arteria pudenda interna a nivel del arco isquiático, cambia de dirección de caudal a craneal situándose a lo largo del dorso del pene, en su recorrido esta arteria a nivel del arco isquiático, origina a las arterias perineal, bulbo de la uretra y profunda del pene, luego

continua como arteria dorsal del pene, las colaterales de la arteria pudenda interna a nivel del arco isquiático, nacen por separado sin embargo pueden observarse en algunos individuos el nacimiento de los colaterales mencionados en un tronco común, en esta especie la arteria dorsal del pene del lado izquierdo es de mayor diámetro y longitud, llegando hacia la porción libre del glande, mientras que del lado derecho comparativamente resulta pequeña en las dimensiones señaladas terminando a nivel de la flexura sigmoidea o peneana, finalmente no se observa anastomosis entre la arteria dorsal derecha y la izquierda. (Sato y Montoya. 1999).



### III. MATERIALES Y MÉTODOS

#### 3.1. **Ámbito de estudio**

El presente trabajo de investigación se realizó en el Laboratorio de Anatomía Animal de la Facultad de Medicina Veterinaria y Zootecnia de la UNA-Puno, situado en el Distrito, Provincia y Región Puno-Perú a 3,824 m.s.n.m. y en el Camal Municipal de Ilave, ubicado en el Distrito de Ilave, Provincia de El Collao Ilave de la Región de Puno-Perú a 3,850 m.s.n.m. (SENAMHI, 2001)

#### 3.2. **Material experimental:**

##### 3.2.1. **Material biológico**

Se realizó en 12 alpacas adultas aparentemente normales, cuyas edades fluctuaron entre 3-5 años de edad, procedentes de los campos feriales del Distrito de Ilave Provincia de El Collao, Región Puno.

La distribución de las alpacas fue de la forma siguiente:

- ❖ 06 alpacas para la identificación y descripción macroscópica de la vascularización del pene, mediante las técnicas de perfusión y disección vascular.
- ❖ 06 alpacas para detallar la angioarquitectura de la vascularización del pene, mediante las técnicas de perfusión y corrosión vascular.

##### 3.2.2. **Materiales y equipo de laboratorio**

- ❖ Vaso precipitación de 1000 ml
- ❖ Probetas de 100 y 200 ml



- ❖ Bandejas
- ❖ Arco y sierra de corte

### **3.2.3. Material farmacológico:**

- ❖ Pentobarbital sódico

### **3.2.4. Material para la coloración:**

- ❖ Ocre rojo
- ❖ Thiner acrílico
- ❖ Cánulas
- ❖ Jeringas hipodérmicas
- ❖ látex de moldeo

### **3.2.5. Material para la técnica de corrosión**

- ❖ látex de moldeo
- ❖ Guantes de polietileno
- ❖ Mascarilla
- ❖ Lentes de protección
- ❖ Jeringas
- ❖ Envase

### **3.2.6. Instrumental de disección:**

- ❖ Mango de bisturí N°4 y N° 3
- ❖ Tijera mayo punta recta
- ❖ Tijera mayo punta curva
- ❖ Hojas de bisturí N°21 y N° 11
- ❖ Pinza simple
- ❖ Pinza diente de ratón
- ❖ Pinzas hemostáticas

- ❖ Sonda acanalada
- ❖ Estilete

### 3.2.7. Materiales de escritorio

- ❖ Cámara fotográfica
- ❖ Computadora
- ❖ Libreta de apuntes
- ❖ Lapicero

### 3.2.8. Otros

- ❖ Sogas
- ❖ Pabilo
- ❖ Balanza
- ❖ Cinta métrica

## 3.3. Metodología:

### 3.3.1. Técnica de perfusión y disección vascular

- ❖ Las alpacas fueron sometidas al siguiente proceso según Torres *et al.*, (2014):
  1. Anestesia general de la alpaca con pentobarbital sódico
  2. Sangría del animal.
  3. Canulación de las arterias iliacas internas y externas a nivel de la región pélvica.
  4. Se perfundió con látex de moldeado coloreado por la arteria iliaca interna y externa.
  5. Una vez solidificado el látex, se realizó la disección desde el plano superficial a profundo; identificando vasos sanguíneos troncales y sus ramificaciones, en los

siguientes segmentos: arteria iliaca interna, arteria pudenda y arteria del pene.

6. Se realizó la descripción secuencial y toma de imágenes de las ramas de la arteria iliaca interna.

### 3.3.2. Técnica de perfusión y corrosión:

❖ Las alpacas fueron sometidos al siguiente proceso según

Torres *et al.*, (2014):

1. Anestesiado y sangría de la alpaca:
2. La canulación de las arterias iliacas internas y externa derecha e izquierda.
3. Se perfundió látex de moldeo coloreado, se ligó los vasos y se retiró las cánulas.
4. Después de un lapso de un mes aproximadamente, se practicó la disección del plano superficial de la región pélvica.
5. Posteriormente fueron sumergidos en recipientes adecuados en solución de hidróxido de potasio al 10% y a 30°C (estufa).
6. Se obtuvieron los moldeados vasculares y se procedió a identificar y describir la angioarquitectura macroscópica de la región de la vascularización del pene.

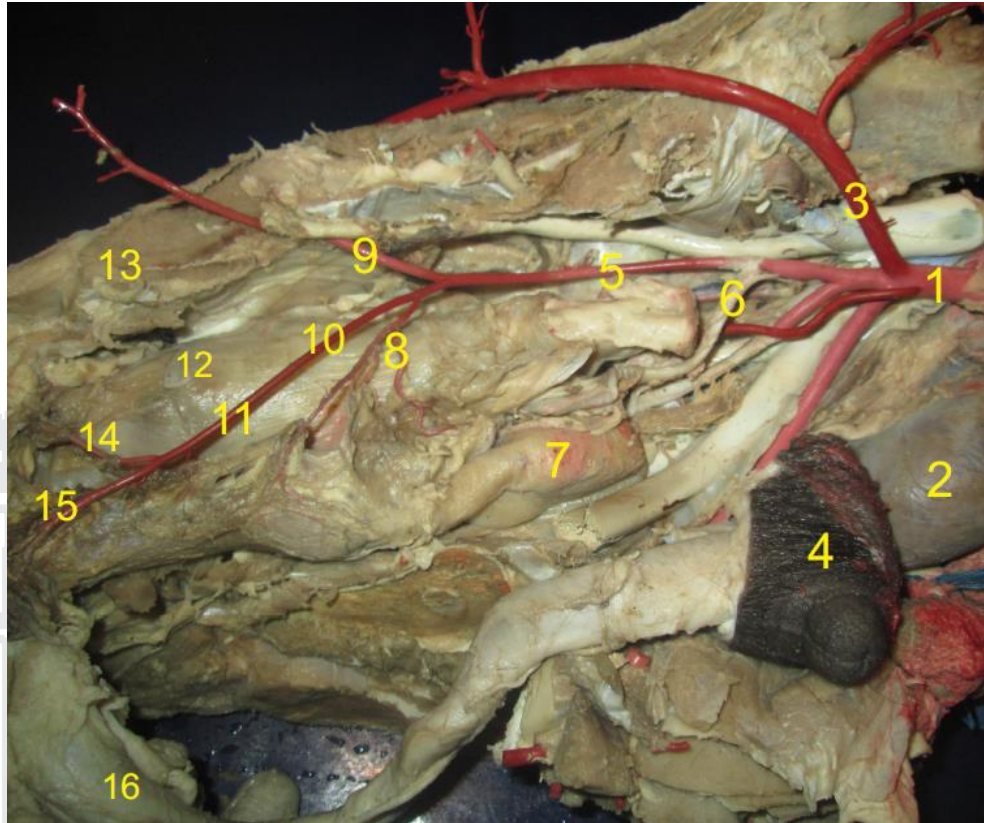
#### IV. RESULTADOS Y DISCUSIÓN

##### 4.1. ARTERIA ILIACA INTERNA:

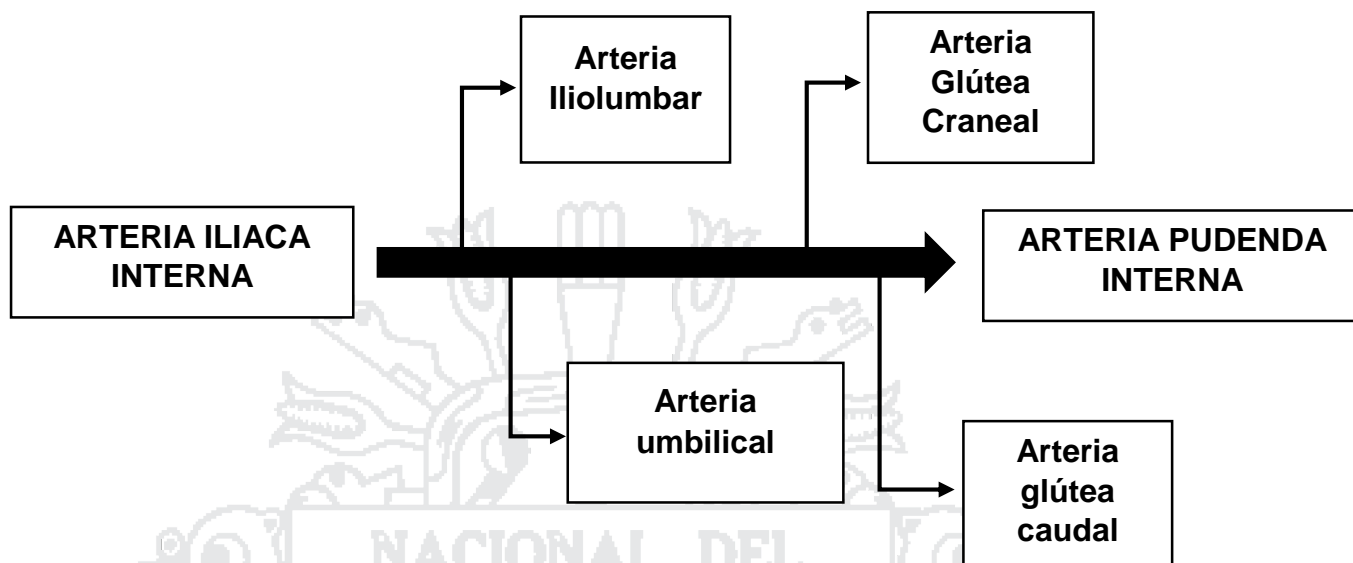
En alpacas las arterias iliacas internas (derecha e izquierda) nacen de la arteria abdominal de 1.00 a 1.50 centímetros caudal al origen de la arteria iliaca externa, entre la última vértebra lumbar y la cara ventral del hueso sacro (porción anterior). Luego se dirige hacia caudal y a nivel de la vejiga urinaria proporciona las siguientes ramas: arteria umbilical que irriga la vejiga; la arteria iliolumbar que irriga la región iliolumbar; arteria glúteo craneal que irriga la región del musculo glúteo profundo y glúteo superficial; la arteria glútea caudal, que se dirigirá dorso-caudalmente e irrigar el musculo gluteobiceps; posteriormente la arteria iliaca interna se continua como arteria pudenda interna (Imagen 01, 02 y 04).

El origen de la arteria iliaca interna en la alpaca es similar a las demás especies; sin embargo, se observaron variaciones como: la arteria umbilical en la alpaca y demás especies nace de la arteria iliaca, mientras en equinos nace de la arteria glútea craneal; además, otra diferencia es el origen de la arteria urogenital, en alpacas y caninos, se origina de la arteria pudenda interna, en las demás especies como el porcino, rumiantes mayores y menores nace directamente de la arteria iliaca interna según a lo descrito por Sisson y Grossman (2005).

**Imagen 01. Alpaca: Vista lateral de las arterias que irrigan el pene de la alpaca después de haber realizado la disección.**



1. Arteria Aorta abdominal
2. Superficie ventral del Riñón izquierdo
3. Arteria iliaca externa
4. Prepucio
5. Arteria iliaca interna
6. Arteria umbilical
7. Vejiga urinaria
8. Arteria urogenital
9. Arteria glútea caudal
10. Arteria pudenda interna
11. Arteria del pene
12. Porción caudal del recto
13. Musculo gluteobiceps
14. Arteria profunda del pene
15. Arteria dorsal del pene
16. Cuerpo del pene

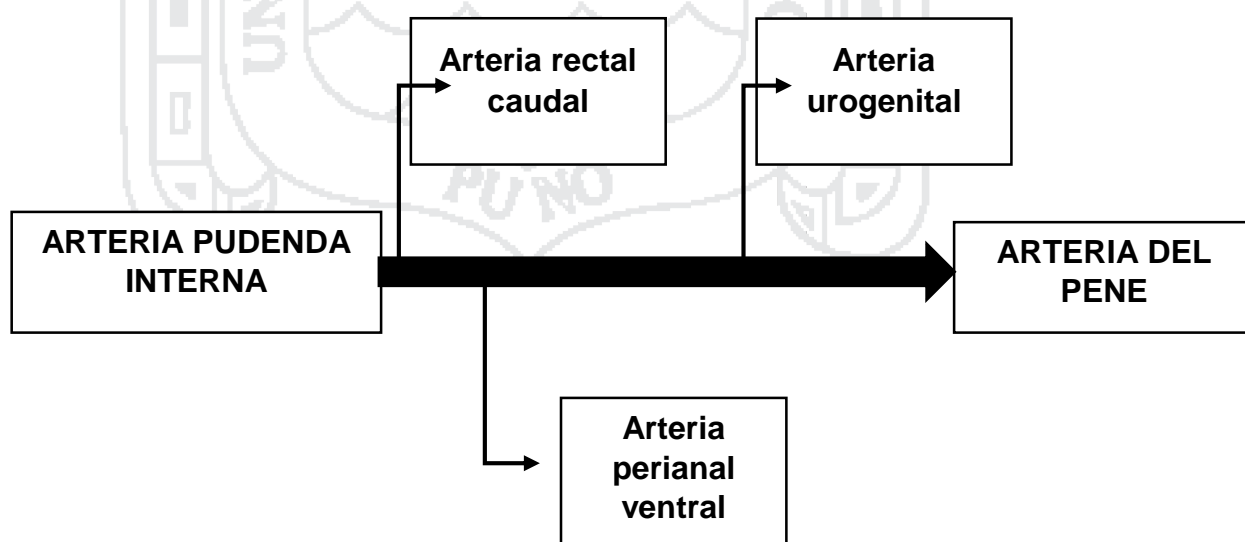
**Esquema 01: Ramas de la Arteria Iliaca Interna:****4.2. ARTERIA PUDENDA INTERNA:**

La arteria iliaca interna continúa su recorrido y en la alpaca cambia de nombre a arteria pudenda interna la misma que se origina a nivel de la escotadura ciática mayor, se dirige caudoventralmente por la superficie del borde lateral del ilion y de los músculos adyacentes, relacionándose medialmente con la porción caudal del recto, en su trayecto proporciona: la arteria rectal caudal que irriga la porción caudal del recto; la arteria perianal ventral que irriga la región ventral del ano; la arteria urogenital que emite tres ramas que irrigan la uretra y la porción anterior de la vejiga, y por último a nivel de la porción caudal de la sínfisis púbica cambia de nombre y continua como arteria del pene (Imagen 01, 02 y 03).

El origen de la arteria pudenda interna en alpacas es similar al de porcinos y difiriendo al equino, en esta especie nace a nivel de la articulación lumbosacra; además, la arteria urogenital en alpacas y

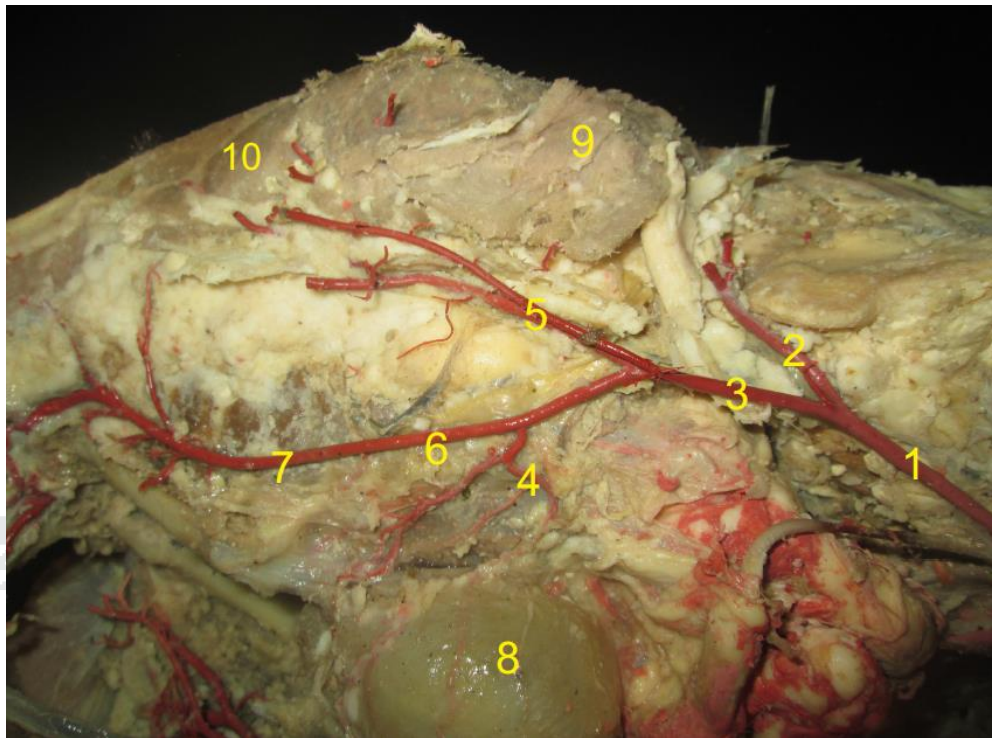
caninos nace como una rama de la arteria pudenda interna, difiriendo del porcino, rumiantes mayores y menores que se origina en la arteria iliaca interna a lo mencionado por Sisson y Grossman (2005); por otra parte, König y Liebich (2011) menciona que la vascularización del pene en los animales, está a cargo de la arteria pudenda interna, y que se subdivide en arteria del bulbo del pene, arteria profunda del pene y la arteria dorsal del pene, no obstante, difiere al origen de las arterias que irrigan las glándulas bulbouretrales, raíz del pene, cuerpo del pene y glande; por lo cual, la principal arteria que irriga el pene de la alpaca es la arteria del pene que es continuación directa de la misma; así mismo, otra diferencia observada es frente a la del equino, esto es debido a que en esta especie, una de las arterias principales que irriga el pene es la arteria obturadora según a lo mencionado por Sisson y Grossman (2005).

**Esquema 02: Ramas de la Arteria Pudenda Interna**





**Imagen 02. Alpaca. Vista lateral de las ramas de la Arteria Iliaca Interna después de haber realizado una breve corrosión.**



1. Arteria iliaca interna
2. Arteria glútea craneal
3. Arteria iliaca interna
4. Arteria urogenital
5. Arteria glútea caudal
6. Arteria pudenda interna
7. Arteria del pene
8. Vejiga urinaria
9. Musculo Glúteo superficial
10. Musculo Gluteobiceps

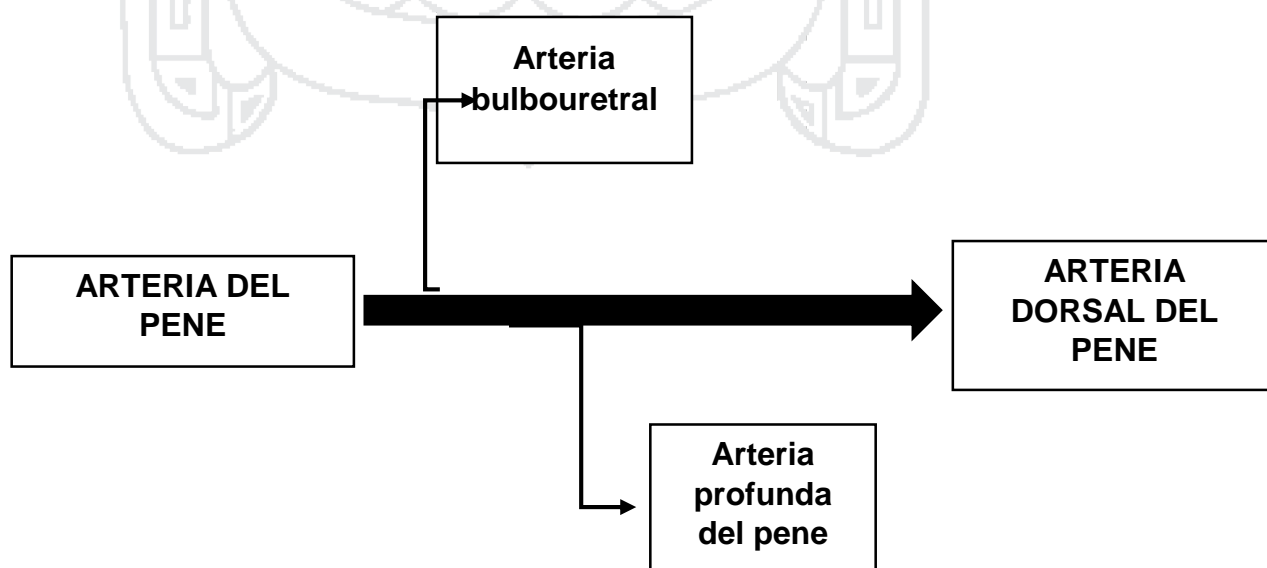
#### 4.3. ARTERIA DEL PENE:

Es la rama terminal de la arteria pudenda interna, a nivel de la glándula bulbouretral emite una rama que irriga esta región, posteriormente se dirige caudo-ventralmente emitiendo una rama que se dirige caudalmente hasta irrigar la raíz del pene, denominándola como arteria profunda del pene. Por último la arteria pudenda interna se continúa como arteria

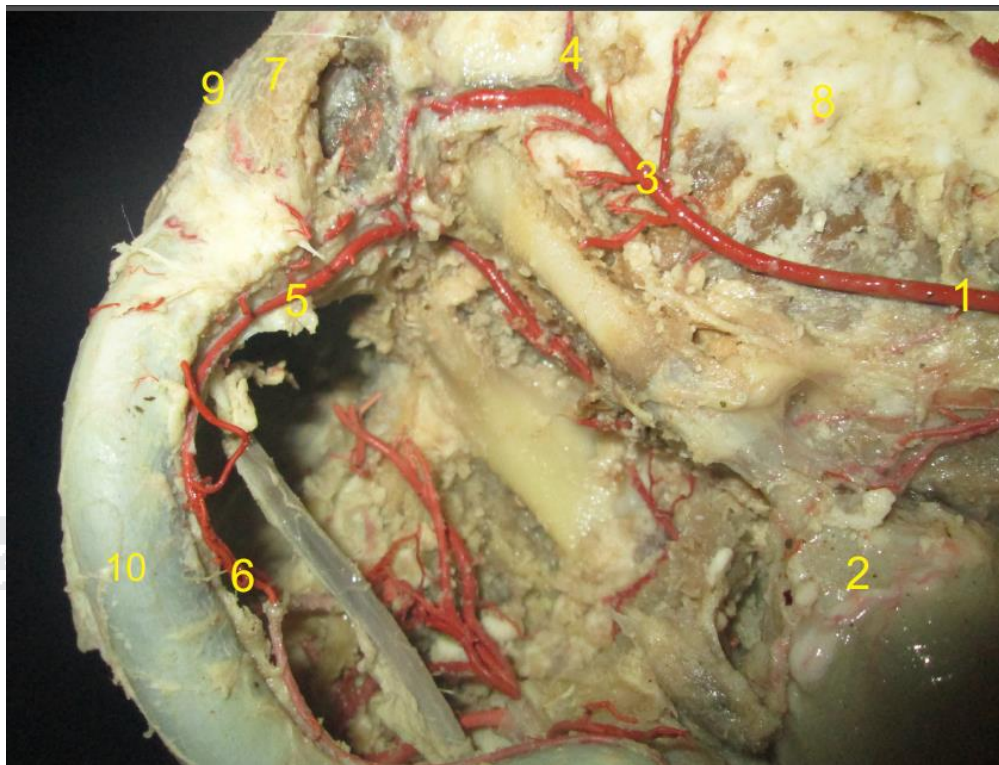
dorsal del pene al unirse con su homónima del lado opuesto (Imagen 02,03 y 04).

En la alpaca es similar a equino, porcino, canino, rumiantes mayores y menores, descrito por Sisson y Grossman, (2005) y Shwarze y Roldan (1970) quien ratifica en caninos, que esta arteria es de corto trayecto; sin embargo, esta es la principal arteria que irriga el pene de la alpaca como en las demás especies y no la arteria pudenda interna como lo describe König y Liebich, (2011); por otra parte, la arteria del pene emite las ramas que irrigan las glándulas bulbouretrales, raíz del pene, cuerpo y glande del pene tal como lo describe Sisson y Grossman, (2005) para las demás especies y a lo mencionado en alpacas por Sato y Montoya (1999) y de cierta forma por Ortiz (1992) ya que solo menciona a la arteria profunda del pene y arteria dorsal del pene.

**Esquema 03: Ramas de la Arteria del Pene:**



**Imagen 03. Alpaca. Vista lateral de las ramas de la arteria pudenda interna en corrosión.**



1. Arteria pudenda interna
2. Vejiga urinaria
3. Arteria del pene
4. Arteria bulbouretral
5. Arteria dorsal del pene (porción de la raíz)
6. Arteria dorsal del pene (porción del cuerpo)
7. Musculo Esquiócaveronoso
8. Tejido adiposo
9. Musculo bulboesponjoso
10. Cuerpo del pene

#### 4.4. ARTERIA BULBO URETRAL:

Es una rama de la arteria del pene, nace a nivel de la glándula bulbouretral, dirigiéndose dorsalmente, emitiendo ramificaciones e irrigar la mencionada glándula (imagen 03 y 04), la arteria bulbouretral de la alpaca es similar a las demás especies descritas por Sisson y Grossman (2005) como el equino, porcino, canino, rumiantes mayores y menores;

sin embargo, el mismo autor menciona en el equino es tan solo una pequeña rama y en caninos esta se puede originar de la arteria profunda del pene, en rumiantes mayores irriga el bulbo; en el trabajo realizado por Ortiz (1992) en alpacas, no hace referencia a esta arteria; sin embargo, si es mencionado por Sato y Montoya (1999).

#### **4.5. ARTERIA PROFUNDA DEL PENE:**

Es otra rama de la arteria del pene, se dirige caudalmente hasta proporcionar ramas que irrigan la raíz del pene e irrigando el cuerpo cavernoso de este. (Imagen 03 y 04)

Similar a lo descrito en caninos rumiantes mayores y menores Sisson y Grossman (2005) y Sato y Montoya (1999) en alpacas; sin embargo, nuestros resultados difieren a lo mencionado en equinos, en esta especie irriga el cuerpo esponjoso del pene descrita por Sisson y Grossman (2005).

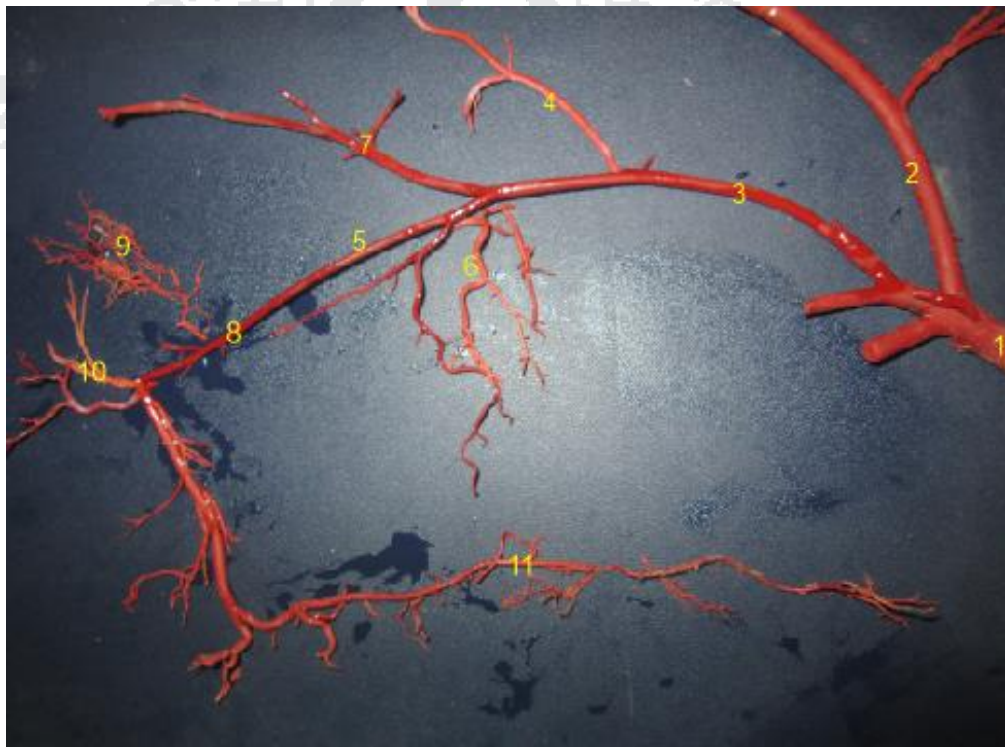
#### **4.6. ARTERIA DORSAL DEL PENE:**

Continuación directa de la arteria del pene, está en relación con el musculo uretral y la raíz del pene hasta el *dorsum penis*, extendiéndose hacia el glande. A nivel del cuerpo del pene emite ramas superficiales y profundas, irrigando el cuerpo del pene y el glande; además proporciona ramas a la túnica albuginia del pene y musculo retractor del pene (Imagen 03 y 04).



Los resultados muestran similitud con lo descrito para equinos, caninos descritas por Sisson y Grossman (2005); sin embargo, el mismo autor hace mención que en rumiantes mayores la arteria forma un tronco común con su homónima formando solo un tronco, este fenómeno es similar a los resultados obtenidos.

**Imagen 04. Alpaca. Vista lateral de las arterias que irrigan el pene después de haber realizado la técnica de corrosión.**




1. Arteria aorta abdominal
2. Arteria iliaca externa
3. Arteria iliaca interna
4. Arteria glútea craneal
5. Arteria glútea caudal
6. Arteria urogenital
7. Arteria pudenda interna
8. Arteria del pene
9. Arteria bulbouretral
10. Arteria profunda del pene
11. Arteria dorsal del pene

## V. CONCLUSIONES

- ❖ La arteria iliaca interna (derecha e izquierda) nace de la arteria aorta abdominal y se continúa como arteria pudenda interna.
- ❖ La arteria pudenda interna emite la arteria urogenital que difiere a la del porcino, rumiantes mayores y menores que nace de la arteria iliaca interna.
- ❖ La circulación arterial del pene de la alpaca se da principalmente por la arteria del pene.
- ❖ La arteria del pene proporciona: la arteria bulbouretral, arteria profunda del pene y arteria dorsal del pene.
- ❖ La arteria bulbouretral irriga la glándula bulbouretral, la arteria profunda del pene irriga la raíz el pene, la arteria dorsal del pene irriga el cuerpo y glande del pene.

## VI. RECOMENDACIONES

- ❖ Realizar estudios de irrigación y drenaje en alpacas de distintas edades.
- ❖ Perfundir el látex en muestras anatómicas integra .y sin lesiones en piel.
- ❖ Realizar lavados para retirar coágulos sanguíneos antes de la perfusión.
- ❖ Utilizar ácidos de mayor concentración corroer tejido muscular.






## VII. REFERENCIA BIBLIOGRAFICA

- ALANOCCA, F. (1978). "Descripción de algunos aspectos macro-microscópicos del aparato reproductor masculino de la alpaca, Tesis de la Facultad de medicina veterinaria y zootecnia de la universidad nacional del altiplano pag 72-79
- CARDOSO, A. (1954) los auquénidos , la Paz Bolivia pag 79-87.
- CORNEJO, J. (2005). "Estudio vascular del hígado de la alpaca (VicugnaPacos), Tesis UNA (Técnica de corrosión mediante látex).
- INEI (2013) Instituto Nacional de Estadística e Informática. Resultados. Definitivos. IV Censo Nacional Agropecuario. Ministerio de Agricultura. Lima-Perú
- HABEL, R, (1970), "Anatomía y Manual de Disección de los Rumiantes Domésticos 1ra Edición, Editorial Interamericana, España.
- KÖNIG, H. y H. LIEBICH (2011) Anatomía de los Animales Domésticos. Tomo II. Segunda Edición. Editorial Médica Panamericana. Buenos Aires-Argentina
- ORTIS, E. (1992) Complementación al estudio Anatómico – histológico del pene de la alpaca Huacaya (*Lama-pacos*). Universidad Nacional del Altiplano, Facultad de Medicina Veterinaria y Zootecnia. Tesis de Pre-grado.
- SENAMHI (2001). Servicio Nacional de Meteorología e Hidrología. Puno-Perú.
- SISSON, S. y JD. GROSSMAN (2005). Anatomía de los Animales. Domésticos. Quinta Edición. Tomo II Salvat Editores S.A. Barcelona-España.

SHWARSE E. & G. ROLDAN (1970), “Compendio de Anatomía Veterinaria, Sistema fVisceral”, Tomo II, 1ra. Edición, Editorial ACRIBIA Zaragoza – España.

SATO, A.Y A. MONTOYA 1999 “Aparato Reproductor de la Alpaca. 1ra Edición, UNIVERSIDAD NACIONAL DE SAN MARCOS.

TORRES, J. O. CARREON, M. ARANIBAR, H. PORTOCARRERO (2014), Descripción de la Irrigación Sanguínea de la Cabeza de la Alpaca (*Vicugna pacos*). Tesis de pre grado. Universidad Nacional del Altiplano. Facultad de Medicina Veterinaria y Zootecnia. Puno-Perú.



**Anexos**



Imagen 05: Carcasa de alpaca beneficiada.

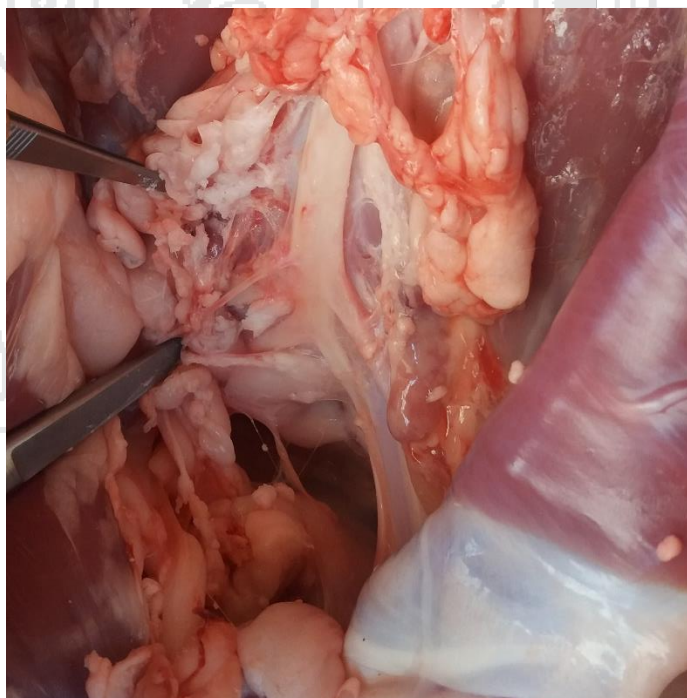


Imagen 06: Ubicación de la arteria abdominal, arteria iliaca interna y externa.

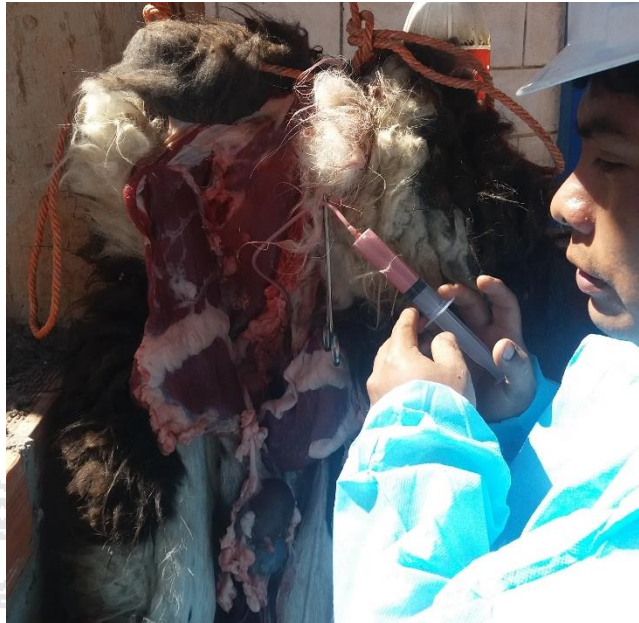

Imagen 07: Inyección de látex de moldeo

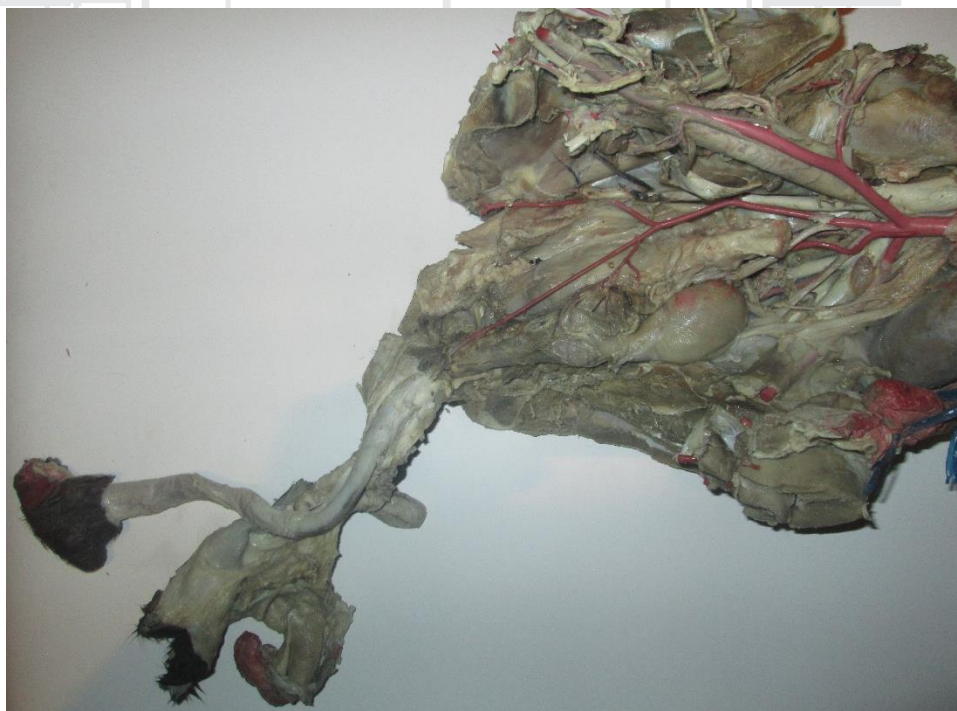

Imagen 08: Arterias del pene de la alpaca post perfusión y disección.